B5

235

REGIS

Universitätsbibliothek Johann Christian Senckenberg
Frankfurt am Main

Universitätsbibliothek Johann Christian Senckenberg
Frankfurt am Main

XIII

IItes Protocollbuch des Microscopischen Vereins

[illegible]fangen d. 1 März 18[illegible]

Universitätsbibliothek Johann Christian Senckenberg
Frankfurt am Main

Universitätsbibliothek Johann Christian Senckenberg
Frankfurt am Main

FRANKFURT a/M., den 28 Nov. 1878

Der Vorstand
des
Physikalischen Vereins
in
FRANKFURT am Main

an Verehrlichen

Mikroskopischen Verein

Hier

Unter Bezugnahme auf das Ihnen Seitens des Comités für das Mayer-Denkmal in Heilbronn zugesandte Programm beehren wir uns Ihnen ergebenst mitzutheilen, daß wir einen Beitrag aus uns. Casse à M 50.– direct eingezahlt haben.

Hochachtungsvoll!
der Vorstand des Physikalischen Verein
u. in dessen Namen:
[illegible]

Universitätsbibliothek Johann Christian Senckenberg
Frankfurt am Main

Universitätsbibliothek Johann Christian Senckenberg
Frankfurt am Main

Universitätsbibliothek Johann Christian Senckenberg
Frankfurt am Main

Universitätsbibliothek Johann Christian Senckenberg
Frankfurt am Main

Universitätsbibliothek Johann Christian Senckenberg
Frankfurt am Main

Protocolle

des

Microscopischen Vereins.

Xter bis Jahrgang.

Angefangen den 1 März 1864.

UB Universitätsbibliothek Johann Christian Senckenberg
Frankfurt am Main

Universitätsbibliothek Johann Christian Senckenberg
Frankfurt am Main

Verzeichniss der Mitglieder

am 1sten März 1864. (gestiftet d. 28 Febr. 1855).

1) Dr. Crailsheim, seit 1 März 1855 ausgetreten d. 5 Novbr. 1866
2) " Fresenius " " " gestorben d.
3) " Funk " " " gestorben d.
4) " Getz " " "
5) " Schäff v. Heyden " " " gestorben d. 7 Januar 1866.
6) " v. Meyer " " " ausgetreten d. 24 April 1865
7) Apotheker Meier " " " gestorben Nov 77.
8) Dr. Hofmann " " " ausget. 1878.
9) " Kloss " " "
10) " Lorey ------------------ ausgetreten d. 5 Novbr. 66
11) " Lucae. Professor " " "
12) " Passavant " " "
13) " Adolf Schmidt " " "
14) " Soemmering " " "
15) " G. A. Spiess I " " " + 22/6/75. ~~gestorben d. — 1868~~
16) " Stiebel I " " " gestorb. d. 1868
17) " Stiebel II " " "
18) " Wallach " " " + März 78
19) " Ripps " 17 Decbr. "
20) " Schölles " 14 März 1856
21) " Eiser " 26 April 1857 ausget. 26/3/76.
22) " Stern " 7 Septbr. "
23) " Enyrim " 30 Novbr. "
24) " A. Spiess II " 4 October 1858
25) " Ohlenschlager " 22 März " tritt aus d. 1 April 69.
26) " Bärwind " 12 Novbr. 1860
27) " Vischer " 22 Juni 1863
28) " Steffan " 2 Septbr. 1861
29) " Müller aus Homburg seit 22 November 1856
30) " Deetz " " 7 März 1859
31) " Rüdiger " " 7 "
32) " Fresenius II aus Soden. seit 14 Juni 1858

Vergrösserungen der beiden Vereinsmikroscope.

I Mikroscop von Hartnack in Paris N° 4687.

System	Ocular I.	Ocular III.	Ocular IV.
N° 4	50	90	140
N° 7	180	320	480
N° 9	320	500	750.

II Microscop von Engelbert & Hensoldt in Braunfels N° 83

System	Ocular I	Ocular II.	Ocular III
N° 0	40	–	–
N° 2	160	220	340
N° 3	330	460	730

III Microscop von G. & S. Merz in München

System	Ocular I	Ocular II	Ocular III
N° 1	60	120	
N° 2	240	480	720

Herr Fellner + 24 Oct. 64
Dr. Lotz 7 Nobr. "
" Stein 6 " 65
– 8 April 67
" Holl 29 Jan. 66.
" Lorey 1868 2 Dcbr. 67
zieht er pro 1879
" Bardorff 1866 20 April 68
" W. Schmidt 186 13 July

~~Mardner 1868~~
Schott 1868
M Schmidt. 1868.
~~Langgrich 1869~~
Loretz. 1870.
Mappes 1874
Blumenthal 1870
Vömel 1870
Grandhomme 1872
Rehn 1872
~~Friaberg 1873~~

[illegible]) 53 d.
3. October 7 3/4 a.m.

Erh. 8/5 75 Bz Homburg den 7 Mai 1875

Kastanienstr. 55 Steiniger

Hochgeehrtester Herr! Bz

Von Herrn Dr. Jung-Marchand erhielt ich eine Postkarte, laut welcher der microscopische Verein um Rückgabe der Hartnack'schen Objective bittet. Da ich nun aber dieselben von Ihnen erhalten habe, so ziehe ich es vor sie auch Ihnen zurückzusenden.

Ich habe sie gut geputzt. Sie waren schwer auseinanderzuschrauben & ich mußte eine besondere Vorrichtung machen.

Das fragliche Messingröhrchen habe ich wiedererhalten, es war nur gestoßen worden. Sie erhalten dasselbe bald; ich muß nur noch die Linse für den Condensor

verehrl. Hinterbliebenen
verharre mit aller
Hochachtung ergebenst

Wilhelm Steeg.

Universitätsbibliothek Johann Christian Senckenberg
Frankfurt am Main

Universitätsbibliothek Johann Christian Senckenberg
Frankfurt am Main

Universitätsbibliothek Johann Christian Senckenberg
Frankfurt am Main

Xter Jahrgang.

225ste Sitzung den 14ten März 1864.

Anwesend: DD. Schmidt, Fresenius, Kloss, Cnyrim, Vischer
Passavant, v. Heyden, Winter, Deetz, Spiess II

Gast: Dr. Becker aus Homburg.

Ein 2tes Microscop, das der Verein bei Engelbert & Hensoldt bestellt hat, ist angekommen u. wird von Dr. Kloss dem Verein übergeben u.

Bei der hiernach vorgenommenen Wahl eines Präsidenten u. eines Schriftführers, wurden die DD. Schmidt & Spiess II wiedergewählt.

Dr. Schmidt demonstrirt die Schwanzblase von Cysticercus Tenuicollis, u. die Schuppen der Zunge von Parmacella Valenciani.

Dr. Vischer demonstrirt den gelblichen Herd im Gehirn eines Apoplecticus, in dem sich die Haematoidincrystalle in großer Anzahl finden.

—

226ste Sitzung den 11 April 1864.

Anwesend: DD. Schöff v. Heyden, Fresenius, Kloss, Vischer, Schmidt
Spiess II, Wallach, Passavant, Spiess I

Dr. Kloss demonstrirt eine Perinospora auf Corydalis in verschiedenen Entwicklungsstufen, von [illegible] stammend, u. gibt die nöthigen Erklärungen über Entstehen u. Wachsthum der Perinosporen.

Dr. Schmidt demonstrirt Präparate der das letzte Mal von Dr. Vischer mitgebrachten Haematoidinkrystalle, die sich durch Schönheit u. Grösse auszeichnen.

Dr. Kloss bemerkt hierzu, dass Haematoidinkrystalle auch im Meconium von Embryonen vorkommen, wahrscheinlich aus den Gallenfarbstoffen entstanden.

Dr. Schmidt demonstrirt Haut eines am Morbus Addisonii Verstorbenen, bei der der Sitz der Pigmentirung das Rete Malpighi ist u. nicht wie in einem vor einiger Zeit von Dr. Stein vorgezeigten Stück hauptsächlich die äussersten Epidermiszellen.

Dr. Schmidt demonstrirt Lungen von an sog. Siderosis pulmonum verstorbenen Spiegelschleifer, die die Gläser mit Eisenoxyd schleifen u. dadurch den Eisenstaub einathmen, — ferner melanotische Krebsknoten aus der Leber u. eine Anzahl Injectionspräparate von Stein & Frey.

—

227ste Sitzung den 25 April 1864.

Anwesend: Dr. Schmidt, Fresenius, v. Heyden, Deetz, Kloss, Vischer, Spiess II, Spiess I.

Prof. Fresenius demonstrirt den Protococcus crustaceus, die rothe Alge von der Rinde der Tannen u. anderer Bäume, die nur im Frühjahre die Bäume zuweilen bedeckt. Die rothe Farbe in den Zellen soll sich nur kurze Zeit halten u. dann farblos werden.

Derselbe demonstrirt die briefcouvertförmigen Krystalle von oxalsaurem Kalk aus dem Urin eines Hydropischen (Hydrothorax mit Incontinentia urinae).

Dr. Kloss demonstrirt eine Anzahl Bourgogne'scher Präparate, namentlich die Spiralgefässe der Farrenkräuter, Spiral- u. Ringgefässe der Amaryllis, Querschnitt des Stengels der Seetange Dasya coccinea, Stengel von Polysiphonia fibrata mit Früchten u. a.

228ste Sitzung den 9 Mai 1864

Anwesend: DD. Schmidt. v. Heyden. Kloss. Spiess II. Fresenius. Fischer

Dr. Kloss demonstrirt ein Hühnerei, von auffallend runder Form mit einer verdünnten Stelle u. sonst ganz unversehrter Schale. An der Stelle, wo das Chorion so verdünnt war, saß ein etwa 1/3 des Ei ausfüllender Körper, der mit einer Wurzel in dem Corion aufsaß u. als ein später nach Innen gestülpter Sack, wahrscheinlich in Folge einer äußeren Verletzung, sich darstellte.

Prof. Fresenius demonstrirt im Anschluß an seine früheren Mittheilungen von der Ascophora elegans verwandten Pilzen, und den wirklichen Ascophora elegans von Corda u. theilt mit, daß de Bary Keim-Versuche damit gemacht u. gefunden habe, daß auch der zuerst von Fresenius für den Corda'schen gehaltene verwandte Pilz, sich außer diesem auch der Mucor u. die Ascophora elegans entwickele.

Dr. Kloss demonstrirt den Kreislauf im Schwanz eines Salamanders.

—

229ste Sitzung den 23 Mai 1864

Anwesend: DD. v. Heyden. Spiess I & II. Kloss. Fischer

Dr. Kloss demonstrirt Haematinkrystalle, die er bei Untersuchung einer Göttinger Wurst in dieser fand. — Ferner theilte er mit, daß er Versuche gemacht habe, Salamander mit trichinenhaltigem Fleisch zu füttern, doch war das Fleisch nicht mehr frisch, wiewohl noch lebende Trichinen haltig. Die Kothentleerungen enthielten keine Spur mehr von Trichinen. Die Thiere selbst sind noch nicht untersucht. In Fröschen will Dr. Kloss entschiedene Trichinenkapseln früher gesehen haben. In Regenwürmern kommen den Trichinen ähnliche Thiere vor, die aber keine Tr. sind.

Dr. Kloss demonstrirt über einige Artikel im Aprilheft des Quarterley microscopical Journal, so über die Mikroskope auf der Londoner Ausstellung, über den Jahresbericht der mikroskopischen Gesellschaft etc.

—

230ste Sitzung den 6 Juni 1864

Anwesend: DD. Schmidt, Fresenius, Kloss, Müller, Spiess I & II, Schölles, Vischer, v. Heyden.

Dr. Schmidt schenkt dem Verein eine Anzahl Präparate von rothen ~~Pilzen~~ Algen in Magnesia citrica mit Glycerin & in Zucker.

Dr. Schmidt berichtet, daß er Versuche gemacht habe, Trichinen in Albumen aufzubewahren, die sich darin sehr gut zu halten scheinen u. zeigt die betreffenden Präparate, namentlich auch männliche Trichinen.

Dr. Kloss demonstrirt eingekapselte Trichinen, deren Capseln in Schläuchen ~~mit langen~~ Fortsätzen, durch Fäulniß isolirt sind. – Derselbe demonstrirt die Euglena rubra und sanguinea. – Dr. Kloss hält diese Fortsätze für das Sarcolemma.

—

231ste Sitzung den 20 Juni 1864

Anwesend: DD. Schmidt, v. Heyden, Fresenius, Kloss, Spiess I, Spiess II

Schöff v. Heyden theilt mit, daß in seinem Abtrittrohr an der vorderen Seite eine 1/3" dicke, ~~grünliche~~ röthlich-weiße Masse sich in großer Ausdehnung angesetzt habe, die er Dr. Schmidt zur Untersuchung gegeben habe. Dieser hält es für eine der Sarcina ähnliche Alge, aber von sehr unregelmäßiger Form. Bei der Discussion darüber ergiebt sich, daß Niemand Aufschluß darüber zu geben weiß.

Prof. Fresenius demonstrirt einen Pilz das Cephalothecium candidum von Weidenblättern in einer Waschküche u. den nach seiner Ansicht identischen Cephalothecium roseum

Dr. Schmidt theilt mit, daß er die männlichen u. weiblichen Trichinen in einem bestimmten Darmstück gezählt habe u. bei 12 Zählungen 225 Männchen auf 507 Weibchen gefunden habe, also 31 % Männchen auf 69 % Weibchen, oder circa 1 auf 2. –

Dr. Schmidt demonstrirt 2 kleine Geschwülste von der Dura mater medullae u. dem Wirbelbogen v. d. 6. Brustwirbel eines an Malum Potti Verstorbenen, die sich unter dem Mikroskop durch große, unregelmäßige Zellen als Krebs darstellten, während andere Stellen weniger sicher für Krebs sprechen.

232ste Sitzung den 4 July 1864

Anwesend: Dr. Fresenius. Kloß. Spieß I & II, Vischer

Dr. Kloß demonstrirt Salamander, denen er je ein Bein vor c. 2 Monaten abgeschnitten hatte, die seitdem schon zu ziemlicher Größe wieder gewachsen waren.

Prof. Fresenius demonstrirt eine mikroskopische Alge, eine Spirulina, aus der ~~Gattung~~ Familie der Oscillarien, deren Faden aus spiralig gewundenen Zellen zusammengesetzt ist. diese Art bewegt sich sehr langsam, (eine Umdrehung in 5-8 Sec.), während andere Arten sich blitzschnell fortbewegen. Zum Vergleich demonstrirt derselb. auch die Spirulina Jenneri, die viel größer u. weiter gewunden ist u. eine deutliche Querabtheilung der Zellen zeigt u. dann die viel kleinere Spirulina solitaris. Auch demonstrirt derselb. in den nämlichen Präparaten verschiedene Infusorien u. Diatomeen.

233ste Sitzung d. 18 July 1864

Anwesend: Dr. Schmidt. Hofmann. Fresenius. Klotz. Vischer Spieß I & II

Dr. Schmidt demonstrirt Käfer, das sich in der Hirschapotheke in der Ingwerschublade gefunden hat. Derselbe besteht hauptsächlich aus angefressenen Angelikakörnern, u. aus einem das vollbracht habenden Käfer, Ptinus ... u. einer kleinen Milbe. – derselbe demonstrirt eine Alge aus der Gattung Cladophora aus dem Seewasseraquarium des zoologischen Gartens – ferner einige Milben u. Milbeneier aus Ostindien, die an den Flaschen einer Sendung Naturalien aus Ostindien sich fanden. – derselbe demonstrirt eine hühnerei-großes Geschwulst des Pylorus, die hauptsächlich aus Muskelfasern u. zerstreuten eingesprengten Zellen besteht u. sich also als eine Hypertrophie der Muscularis herausstellt.

Dr. Vischer demonstrirt einen Gallertkrebs aus dem Magen einer alten Frau.

234ste Sitzung d. 1 August. 1864

Dr. Schmidt. Fresenius. Vischer. Spieß I & II. 26°R im Schatten

Dr. Fresenius demonstrirt ein kleines Microscop von Bénèche für Thl. 10 mit 6 Vergrößerungen von 30–300, das für diesen Preis das beste leistet, was Dr. F. bis jetzt gesehen hat.

Dr. Schmidt demonstrirt einen ~~auf~~ in Kali bichromicum, in dem einen Hirschgeweih lang gewachsenen Pilz, den Dr. F. nicht kennt u. näher untersuchen wird. u. ferner einen auf einem Kolben gewachsenen Pilz, wahrscheinlich ein Mucor. Derselbe demonstrirt weiter einen Schimmel von einem verschimmelten Käs. der bei der Untersuchung aber keine Pilze sondern nur Margarinkrystalle zeigt; einige Tage später entwickelten sich zahlreiche Sporen.

235ste Sitzung d. 15 August 1864

Anwesend: DD. Schmidt, Spieß I & II, Kloß, Vischer.
Dr. Stein als Gast.

Zu Anfang der Sitzung frei Discussion über verschiedene Fütterungsversuche mit Trichinen, an denen sich besonders die DD. Kloß & Stein betheiligten.

Dr. Stein demonstrirt eine Kaninchenretina, bei der die Arteria centralis sich nicht verzweigt, sondern schlingenförmig umbiegend zum [illegible] Sehnerven zurückkehren.

Dr. Schmidt zeigt einen noch unbekannten Nematode aus der [illegible] eines großen [illegible]. 3 Männchen und 4 Weibchen.

Dr. Schmidt zeigt ein Präparat mit einem Stück Schwarten(?) [illegible] Zellen finden, die Dr. Stein für [illegible] Sporospermien erklärt.

236ste Sitzung d. 29 August 1864

Anwesend: Dr. Schmidt, Spieß I, v. Heyden, Kloß, Vischer, Spieß II, Fresenius.
Als Gäste: Dr. Stein, Dr. Brandeis.

Dr. Stein demonstrirt noch ein sehr schönes Präparat einer injicirten schlingenförmigen Gefäßausbreitung von der Retina des Kaninchens.

Dr. Schmidt demonstrirt verkreidete Tuberkel (?) aus einer Caverne eines Tuberkulösen u. ferner leukämisches Blut eines mit einer sehr großen Milz u. Leber Verstorbenen.

Dr. Stein hält einen Vortrag über den feineren Bau der Nieren u. erläutert denselben durch zahlreiche Präparate.

237ste Sitzung den 12 September 1864

Anwesend: Dr Schmidt, Fresenius, Kloss, Spiess I, Deetz, Vischer, Spiess II

Gäste: Hr Prof Hofmann aus Giessen & Dr Stein

Dr Kloss zeigt polarisirende Krystalle von oxalsaurem Kalk aus der Guajakrinde, das Präparat angefertigt u. geschenkt von ~~Prof. de Bary in Freiburg~~ Hr. Fellner.

Dr Schmidt übergibt ein Präparat einer Larve von Atlagenus, Geschenk von Dr Stein.

Dr Kloss demonstrirt Blut eines tollen Hundes, Blutkrystalle, unverdünntes Milzblut, Blut aus der Leber etc

Prof. Fresenius demonstrirt einen auf einer Champignonnière gewucherten Pilz, der aus bis ½'' langen Fäden mit braunen Köpfchen besteht u. der ein Mucor, wahrscheinlich Mucor mucedo ist.

Dr Schmidt demonstrirt in Canadabalsam aufbewahrte Zellen u. Gerüst aus Brustkrebs einer 80jährigen Frau.

Dr Schmidt demonstrirt Epithelzellen der Schlangenzunge, genau nach Schultze's Angabe in Canadabalsam dargestellt, an denen man aber die von S. angegebenen Stiftchen nicht sieht.

Dr Schmidt demonstrirt Krystalle von harnsaurem Ammoniak aus gestandenem Urin.

238te Sitzung den 26. September 1864.

Anwesend: Dr Schmidt, Dr Kloss, Dr Rips, Dr Spiess I & II, Deetz, Wallach, Vischer, Passavant.

Gäste: Hr Prof. Frey aus Zürich, Dr Schweigger-Seidel aus Halle, Dr Stein, Hr Fellner. —

Prof. Frey hält einen Vortrag über die Structur der Trachomdrüsen der Follikel in der Conjunctiva u. erläutert ihn durch eine Anzahl Injectionspräparate. — Ferner

zeigt derselbe eine 3 fache Injection (die beiden Blutbahnen roth u. blau u. die Lymphbahnen gelb) der Follikel des Processus vermiformis des Kaninchens. — Weiter Injectionspräparate der Labzellen des Kaninchens u. verschiedene Milzpräparate von Kaninchen, Murmelthiere u. dem Menschen, an die sich ein Vortrag über die Structur der Milz anschließt.

Dr. Schweigger-Seidel schließt hieran noch einige Bemerkungen über die Injectionen der Milz u. die verschiedene Deutung ihrer Ergebnisse, sowie über Täuschungen, die bei der Injection der Milz mit Leim u. Alkohol entstehen.

Derselbe demonstrirt eine Anzahl Nierenpräparate, die die Ansichten, wie sie Ludwig zuerst ausgesprochen,



aufs deutlichste nachweisen u. deren Schema in beifolgender Figur gegeben ist.

239ste Sitzung d. 10 October 1864

Anwesend DD Schmidt. v. Heyden. Spiess I & II. Kloss Fresenius. Passavant. Vischer. Wallach

Dr. Schmidt schenkt dem Verein einige Präparate von harnsaurem Ammoniak.

Derselbe zeigt Präparate von leukhämischem Blut in Iodserum aufbewahrt. Das Iodserum hatte die farblosen Blutkörperchen Anfangs gleich etwas sternförmig gemacht, später aber nahmen sie wieder ihre runde Form an, mit deutlichem Kern etc. Am besten halten sie sich in Iodserum mit Aqua destillata verdünnt, freilich jetzt erst auch etwas über 14 Tage, während am besten sich bis jetzt ein seit 8 Wochen in [illegible] Paccini aufbewahrtes leukhämisches Blut gehalten hat.

Dr. Spiess I demonstrirt einen von Dr. Funk heute Morgen exstirpirten Brustkrebs, der von der Warze aus gewuchert, welcher sich unter dem Mikroskop als reiner Scirrhus darstellte.

Dr. Kloss demonstrirt ein von ihm gefertigtes Modell einer „feuchten Kammer" zur Verhütung der Verdunstung.

—

240ste Sitzung d. 24 October 1864

Anwesend. DD Schmidt. v. Heyden. Fresenius. Hoffmann. Spiess I & II. Dr. Vischer.

Dr. Fresenius demonstrirt eine neue Art Euplotes aus dem Seewasseraquarium, ebenso die Trichodyna grandinella jetzt Halteria grandinella genannt. In dem Seewasser Aquarium fand derselbe eine neue Species die durch einen [illegible] ausgezeichnet ist und deshalb den Namen Halteria [illegible] von Dr. Fresenius erhielt.

Dr. Schmidt demonstrirt ein Präparat [illegible] einer Mandel eines an Diphteritis verstorbenen Kindes.

Dr. Wallach macht Mittheilung einer neuen Beobachtung von Ernst Heinrich Weber in Leipzig bestehend in Zitterbewegungen von Farbpartikelchen in Flüssigkeiten z. B. Gummigutti mit Spiritus verrieben. Das weitere behält sich Dr. Wallach zur Mittheilung vor.

UB Universitätsbibliothek Johann Christian Senckenberg Frankfurt am Main

Es findet die Abstimmung über Aufnahme des Herrn Konstantin Fellner als Mitglied des Vereins statt.

(Dr. Schmidt schlägt Herrn Constantin Fellner als Mitglied vor)

241ste Sitzung d. 7 November 1864

Anwesend: DD. Schmidt, v. Heyden, Fresenius, Hoffmann, Passavant, C. Fellner, Vischer, Spiess I & II, Kloss. Gäste: Dr. Stein & Lotz.

Dr. Schmidt theilt mit, daß sich Dr. Lotz zum Mitglied des Vereins gemeldet hat.

Prof. Fresenius demonstrirt den Euplotes extensus aus dem Seewasseraquarium.

Dr. Stein zeigt eine bei Petroleum Lampenlicht aufgenommene mikroskopische Photographie vor.

Derselbe demonstrirt noch eine Anzahl Präparate in Ergänzung seines am 29. August gehaltenen Vortrags über die Structur der Niere, ferner ein Präparat der Lungenalveolen eines an croupöser Pneumonie Verstorbenen.

Dr. Schmidt demonstrirt verschiedene [illegible], seit 7 Jahren aufbewahrt, die sich sehr gut gehalten haben.

Dr. Kloss demonstrirt nochmals seine „feuchten Kammern"

Dr. Schmidt demonstrirt eine bläuliche, taubeneigroße, ganz schmerzlose Geschwulst im Gaumensegel, die ~~unter dem Mikroskop~~ aus einem massigen Gewebe mit zahlreichen, kleinen gallertigen Cysten besteht. Das massige Gewebe zeigt verschiedene Spindelzellen, die ganze Balken zusammensetzen u. so das Maschennetz bilden, das somit aus ganz jungem Bindegewebe gebildet ist. Diese das Maschennetz zusammensetzenden Zellen sind an einzelnen Stellen alle fettig entartet,

die kleinen Alveolen im Gewebe enthalten je eine Zelle u. diese entarten colloid, so daß man große Alveolen mit je einer colloiden Zelle sieht. An den meisten Stellen der Geschwulst aber sind diese Colloidmassen schon in Zerfall, werden hell u. man sieht fast reines Fettgewebe, wie in einem Lipom. Man könnte die Geschwulst also als ein Sarcoma lipomatoides ansprechen.

Dr. Vischer demonstrirt ein ca. gänseeigroßes Sarcom aus dem vorderen Theil des Gehirns eines früher an Epilepsie gelitten habenden alten Mannes.

—

242ste Sitzung den 21 Novbr. 1864

Anwesend: DD. Schmidt, v. Heyden, Fresenius, Kloß, Müller, Spieß I & II, Vischer, Hoffmann, Schölles, Deetz

Dr. Schmidt demonstrirt ein Präparat einer [illegible] aus der Niere u. schenkt das Präparat dem Verein.

Derselbe demonstrirt Schnitte einer von Trichinen stark durchsetzten Kaninchenzunge, von Dr. Stein angefertigt u. von diesem dem Verein geschenkt.

Dr. Hoffmann demonstrirt ein Präparat von Entartung der grauen Substanz der hinteren Rückenmarksstränge welches Atrophie der Nervenröhren zeigt.

Dr. Kloß demonstrirt Präparate einer sehr rasch hypertrophirten Leber bei einer 40jährigen Frau, die außerdem einen großen Tumor der Mamma hatte, der ebenfalls in der letzten Zeit sehr rasch gewachsen war. Die Leber hatte bis ins Becken heruntergereicht u. sich auch wie markschwammig infiltrirt, war aber nicht höckerig.

Schäff v. Heyden zeigt ein kleines Mikroskop von Bénèche in Berlin, im Preis von 15 Thl.

—

243ste Sitzung den 5 December 1864

Anwesend: DD Schmidt, v. Heyden, Passavant, Fellner, Müller, Spieß I & II, Fresenius, Vischer, Deetz, Schölles

Dr. Schmidt demonstrirt eine Sarcine, die besonders groß ist u. sich in großer Menge in dem Magen eines an Ulcus ventriculi perforans Verstorbenen fand.

Hr. Fellner demonstrirt eine sehr seltene Desmidiacee Cosmocladium pulchellum, ferner Oxalsauren Kalk aus Sorbroma Warczieviczii u. schenkt beide Präparate dem Verein.

Dr. Schmidt demonstrirt ein mit Silber gefärbtes Präparat von einem Epithelium des Perineum.

Dr. Spieß II demonstrirt Pharynx & Larynx eines an Diphtheritis & Croup Verstorbenen 4 jährigen Knaben.

Dr. Schmidt demonstrirt einen Horizontal-Durchschnitt einer embryonalen Niere mit schmalen u. breiten Harnkanälchen u. Präparat eines Cystosarcoms der Mamma.

—

244ste Sitzung den 19 December 64

Anwesend: DD. Schmidt, v. Heyden, Fellner, Müller, Vischer, Spieß I & II, Passavant

Dr. Schmidt demonstrirt Präparate einer von Dr. Stein injicirten Niere, in denen man deutlich sieht, wie die Arteriolae rectae aus den Vasa efferentia kommen, ferner auch Gefäßschlingen aus der Pyramidensubstanz etc. u. schenkt diese Präparate der Sammlung des Vereins.

Dr. Vischer demonstrirt hochgradig osteomalacische Knochen einer 45jährigen Frau, die ganz weich u. biegsam u. dabei sehr schwammig sind.

—

245ste Sitzung d. 2 Januar 1865

Anwesend: DD. Schmidt, v. Heyden, Fellner, Kloß, Müller, Ripps, Spieß I & II

Dr. Ripps demonstrirt einen eigenthümlichen, fremden Körper aus dem Schlund einer Gartenschnecke, der hirschgeweihartig verzweigt ist, u. den Dr. Schmidt für etwas pflanzliches, zufällig verschlucktes hält. Dr. Kloß erkennt Verdickungsschichten daran, so daß er es entschieden für ein Pflanzenhaar hält.

Dr. Schmidt demonstrirt einige Skizzchen der Norwegischen Krätze, von der ein Fall in Würzburg vorgekommen ist, in denen man Koth, Eier u. Milben sieht.

Dr. Schmidt demonstrirt Cylinder von Morbus Brightii seit 4 Monaten in Todserum aufbewahrt, worin sie sich sehr gut erhalten haben. Daneben haben sich eigenthümliche, unbekannte Krystalle gebildet. Auch in Urin aufgehobene Cylinder aus derselben Zeit haben sich gut erhalten.

Dr. Schmidt demonstrirt den Kehlkopf eines an Diphtheritis verstorbenen Kindes, bei dem sich auf der Schleimhaut ganz schwarze Stellen fanden, die oberflächlich für Gangrän gelten konnten, bei der mikroskopischen Untersuchung aber sich als Kohlenstaubpartikelchen darstellten.

—

246ste Sitzung d. 16 Januar 1865

Anwesend: DD Ripps, Schmidt, Fellner, Müller, Kloss, Spiess, v. Heyden, Vischer

Hr. Fellner demonstrirt Salze ($CuO\,SO^3$, $ZnO\,SO^3$ u. $KO\,SO^3$) die in gesättigter Lösung mit einer gesättigten Dextrinlösung gemischt, aus dieser herauskrystallisirt sind, mittels des Polarisationsapparates. — Ferner, ebenfalls mit Polarisation, Amylonkörner von Dioscorea bulbifera u. D. japonica, die beide wie die der Kartoffel ein excentrisches Kreuz, u. denen von Lathyrus tuberosus, die ein concentrisches Kreuz zeigten. — Die betreffenden Präparate schenkt Hr. Fellner dem Verein.

Dr. Schmidt demonstrirt u. schenkt dem Verein den Kopf von ~~Taenia~~ tenuicollis Cysticercus, dessen Cyste eine Ungezahl Hydatiden enthalten hatte u. eine verdrückte Hydatide.

Universitätsbibliothek Johann Christian Senckenberg
Frankfurt am Main

Dr. Schmidt demonstrirt Riffstachelzellen aus der Ochsenzunge, mittelst Salzsäure dargestellt.
Dr. Vischer demonstrirt harnsaure Ammoniakkrystalle aus Bright'schem Harn

---

247ste Sitzung den 30 Januar 1865

Anwesend: DD. Schmidt, Heyden, Fellner, Spiess I & II, Kloss, Müller.

Dr. Schmidt schenkt der Bibliothek: Schiff's neue Untersuchungen einiger bekannter mikroskopische Testobjecte.

Auf Antrag des Präsidenten beschließt der Verein Max Schultze's neu erscheinendes Archiv für mikroskopische Anatomie anzuschaffen.

Dr. Schmidt demonstrirt leukämisches Blut eines Kindes, in dem die rothen u. farblosen Blutkörperchen gleich groß sind u. schenkt das Präparat dem Vereine.

Dr. Schmidt referirt über His' neue Beobachtung von „perivasculären Räumen" um die Gefäße von Gehirn u. Rückenmark u. lassen sich ähnliche freie Räume zu den Seiten der Gefäße in unseren Präparaten von injicirtem u. gehärtetem Gehirn ebenfalls hie u. da erkennen, während freilich bei den meisten Gefäßen solche perivasculären Räume sich nicht finden.

Dr. Vischer demonstrirt eine stark vergrößerte Prostata.

248te Sitzung d. 13 Februar 65.

Anwesend: Fellner, Spiess II, Kloss, Schmidt, Vischer

Herr Fellner zeigt Präparate (3 Jahr alt) bei denen sich die Tracheen sehr schön mit Luft erfüllt erhalten haben.

Herr Fiscus übersendet eine Kieselguhr von Californien und erbittet sich dafür verschiedene Diatomeen.

Dr. Kloss hat vor 8 Tagen im ärztlichen Verein eine ausgehustete Membran vorgezeigt, die er als eine Croupöse bezeichnete. Dr. Schmidt hat Präparate davon dargestellt.

Dr. Spiess sen. glaubt, daß es von einem Hydatiden-Sack stammt. Bei näherer Untersuchung stellt es sich als erwiesen dar, da eine solche kreppenförmige Struktur nur bei Hydatiden (Echinococcus) vorkommt.

Dr. Schilling übersandte ein Haar zur Untersuchung welches jedoch nichts Abnormes ergab.

249ste Sitzung den 27. Februar 65

Anwesend: DD Schmidt, v. Heyden, Fellner, Müller, Spiess I & II, Kloss, Hoffmann.

Bei der Wahl des Präsidenten u. Schriftführers für das mit dem 1 März beginnende Rechnungsjahr wurden die bisherigen Dr. Schmidt u. Spiess II wiedergewählt.

Dr. Schmidt schenkt dem Verein eine Anzahl sehr schöner Diatomeen-Präparate, die ihm Dr. Eulenstein in Stuttgart geschickt hatte. — Derselbe schenkt ihm auch die Präparate von dem das vorige Mal demonstrirten Hydatidensack, sowie ferner zwei Präparate von Drobotrium proboscideum.

Dr. Kloss demonstrirt Magenschleim und Harnkonkremente, Lithosphaer von einem neugeborenen Kind.

XIter Jahrgang.

250ste Sitzung den 13 März 1865

Anwesend: DD. Schmidt, v. Heyden, Fellner, Kloß, Spieß I & II, Fresenius, Vischer.

Hr. Fellner demonstrirt eine Rhizomorpha subcorticalis Roth aus einem hohlen Baume, die das Mycelium zu einem noch unbekannten Pilze ist.

Prof. Fresenius schenkt dem Verein 2 Präparate von Krystallzellen von Welwitschia mirabilis u. hält einen Vortrag über diese merkwürdige Pflanze Südwestafrikas.

Dr. Schmidt demonstrirt die von Hr. Schöff v. Heyden das letzte Mal mitgebrachte Krätzmilben aus dem Jahre 1837, unter denen sich verschiedene männliche Milben finden.

Prof. Fresenius demonstrirt einen rothen Pilz von einem faulen [?], der dem Ehrenberg'schen Hay-blut sehr nahe steht u. aus viel zusammenhängenden kleinen Zellchen, die den rothen Farbstoff in sich enthalten, besteht.

Dr. Schmidt demonstrirt ein Horn, das er einem Manne von der untern Fläche der großen Zehe abgeschnitten hat.

251te Sitzung d. 27ten März 1865

Anwesend: Dr. Schmidt, v. Heyden, Wallach, Fresenius, Fellner, Passavant, Vischer, Spieß I & II

Angekommen Serie 17 der Quarterly Journal of Microscopical Science.

Dr. Schmidt demonstrirt eine haarlose Milbe von Lapin. Das Präparat stammt von Schöff. v. Heyden. —

Derselbe demonstrirt Blut einer Person mit einer vergrößerten Milz, die sonst sehr wohl aussieht. Dieses Blut

sich als brakischwasser erweist.

Dr. Fresenius demonstrirt eine von Alex. Braun im vorigen Herbst auf der Insel Usedom zuerst gefundene gallertige Alge, die er Gloeocystis riparia nennt. Ferner demonstrirt derselbe eine Diatomee Raphoneis Rhombus Ehbg., eine Varietät Mastogloia lanceolata.

252ste Sitzung d. 10 April 1865

Anwesend: DD. Schmidt, Fellner, Lotz, Vischer, Ripps, Spiess I & II

Der Vorsitzende theilt einen Brief des Comités zur Feier von Dr. Stiebels Jubileum mit, worin der Verein aufgefordert wird, sich durch eine Deputation bei der Gratulation [illegible] 3ten Mai zu betheiligen. Der Verein beschließt dieser Aufforderung nachzukommen.

Dr. Vischer demonstrirt ein Präparat von Schüppchen von Pityriasis versicolor, in dem man Sporen sieht.

Dr. Schmidt beginnt einen längeren Vortrag über die Entwicklung des Hirschgeweihs u. erläutert denselben durch zahlreiche Präparate.

253ste Sitzung d. 24 April 1865

Anwesend: DD Schmidt, v. Heyden, Lucae, Spiess I & II Lotz, Wallach, Vischer.

Als Gast: Herr Hofrath Baum aus Göttingen.

Dr. Schmidt führt in seinem Vortrag über die Entwicklung des Hirschgeweihs weiter fort, u. beschließt denselben.

Herr v. Meyer zeigt seinen Austritt aus dem Verein an.

254ste Sitzung d. 8 Mai 1865

Anwesend: DD Schmidt, v. Heyden, Kloss, Müller, Deetz, Vischer, Spiess II

Dr Schmidt übergibt eine Anzahl von Hr. Schöff v. Heyden dem Verein geschenkter Milben, die er lege artis präparirt hat.

Derselbe demonstrirt Oxalsauren Kalk, der in colossalen Krystallen u. großer Menge in einem Urin sich fanden.

Derselbe demonstrirt ein Fibroid (?) des Uterus

—

255ste Sitzung d. 22 Mai 1865

Anwesend: DD Kloss, Schmidt, Spiess II, Vischer

Dr Schmidt demonstrirt eine per anum abgegangene Flüssigkeit von urinähnlichem Ansehen, die kein Eiweiß, dagegen colossale Tripelphosphate u. kleine Epithelien enthält u. wahrscheinlich eine Cystenflüssigkeit ist.

Derselbe demonstrirt ein kleines knorpelähnliches, weißes Stückchen das ein Knabe ausgehustet haben will, das sich aber als ein Ingestum darstellt, wahrscheinlich ein Stückchen Knorpel von Fleisch.

Dr Vischer demonstrirt den Kopf einer T. Mediocanellata

Dr Kloss demonstrirt Schmarotzer (   ) aus dem Darm eines Triton u. ebenso die Spermatozoen vom Triton.

—

Universitätsbibliothek Johann Christian Senckenberg
Frankfurt am Main

256.ste Sitzung d. 19. Juni 1865

Anwesend: DD. Schmidt. Spiess I & II. Kloss. Lotz

Instrumentenmacher Hasert aus Eisenach zeigte sein Mikroskop, welches aber den Vergleich mit unserm Hartnack No 9 nicht aushalten kann.

Hierauf begibt sich der Verein in pleno zu einer Section eines an Meningitis cerebro-spinalis im Bürgerspital verstorbenen 36 jährigen Metzgers. Die am Rückenmark u. in den Gehirnhöhlen sich findenden eitrigen Exsudatmassen bestehen bei der mikroscopischen Untersuchung nur aus Eiterkörperchen u. Körnerhaufen, keinen entschiedenen Fibringerinnsel. In der Leber waren einige gelbe Flecken, die sich bei der mikroscopischen Untersuchung aber nicht als fettig entartete Leberzellen darstellten.

Das erste Heft von Max Schultze's Archiv für mikroscopische Anatomie ist eingegangen.

257.ste Sitzung d. 3 July 1865

Anwesend: DD Schmidt. Schöff v. Heyden. Kloss. Lotz. Spiess II.

Dr. Schmidt demonstrirt die letzten Haare eines an Alopecia universalissima leidenden bayrischen Soldaten, in denen keine Pilze zu entdecken sind.

Derselbe demonstrirt Diatomeen (Süßwasserdiatomeen) im Bergmehl vom Monte Amiata.

Derselbe dem. verfettete Herzmuskeln eines an leichter Cholerine, anscheinend ohne Grund verstorbenen jungen Mannes.

Universitätsbibliothek Johann Christian Senckenberg
Frankfurt am Main

Dr. Kloß referirt über einen Aufsatz von Burchardt: "Ueber Soor u. den dieser Krankheit eigenthümlichen Pilz", in den Charité-Annalen Bd. XII Heft I.

Dr. Schmidt demonstrirt Pacchionische Granulationen des Rückenmarks, theilweise geschichtet wie Echinococcushäute u. mit einzelnen Knochenkernen.

Dr. Kloß berichtet über eine Gerstenabkochung, die innerhalb 24 Stunden sich mit einem rothen Pilz bedeckte.

Dr. Schmidt schlägt vor bis Ende August Ferien der Sitzungen eintreten zu lassen. Der Verein verwirft diesen Vorschlag mit allen Stimmen gegen die des Vorsitzenden.

258te Sitzung d. 17 Juli 1865

Anwesend: DD Schmidt, v. Heyden, Vischer, Lotz, Spiess II.

Dr. Vischer demonstrirt Sarcinen aus dem Magen eines unbekannten Patienten von Dr. Gundersheim.

Dr. Lotz demonstrirt seine eigenen Haare, die ihm stellenweise rauh werden u. ausfallen u. in denen sich wahrscheinlicherweise Pilzsporen finden.

259ste Sitzung d. 31 Juli 1865

Anwesend: DD Schmidt. Lotz. Spiess I & II, Fischer

Das XIX Heft des mikrosc. Journal wurde vorgelegt u. über dessen Inhalt referirt u. discutirt

260ste Sitzung d. 14 August 1865

Anwesend: DD Schmidt. v. Heyden. Hoffmann! Kloss. Lotz. Spiess II

Dr. Lotz zeigt einen gewundenen Haarzopf einer 50 jährigen Frau vor, in dem die Haare keine Veränderung zeigen, dieselben aber verfilzt sind durch eine trockene, bräunliche Masse, die zum größten Theil aus Pilzen (Mycelien u. Sporen in sehr reichlicher Menge) bestehen, neben diesen Federchen, Milben, todte Käfer, Brod u. noch vieles andere, hingegen nur wenig Fett enthält.

Dr. ~~Kloss~~ demonstrirt Leinwand, in die eine Mumie eingewickelt war, sog. Byssus?, die aus Leinenfasern besteht.

Dr. Schmidt demonstrirt ein Psammom vom linken Plexus choroideus....

261ste Sitzung d. 28 August 1865

Anwesend: DD. v. Heyden, Kloss, Lotz, Spiess, Schmidt, Fischer

Als Gast anwesend: Prof. Frey.

Prof. Frey demonstrirt die injicirten äußerst feinen Gallengänge im Gallennetz der Kaninchenleber u. erläutert die Art diese feinen Injectionen zu Stande zu bringen. — Weiter demonstrirt derselbe Gefäße aus dem Augenlid des Frosches, deren Wände, mit Silberlösung imbibirt, ihre Zusammensetzung aus Zellen zeigen. — Ferner Objectgläser (Gegenbauer) aus einem Osteosarcome vom Unterkiefer.

Prof. Frey schenkt dem Verein zwei Präparate von dem Gallennetz aus der Leber des Kaninchens u. von den mit Silber imbibirten Gefäßwänden aus dem Darme des Kaninchens u. eine Züricher Dissertation von Irminger „Beiträge zur Kenntniß der Gallenwege in der Leber des Säugethiers".

262te Sitzung den 11 September 1865.

Anwesend: DDr. Schmidt, Kloss, Stein, Lotz, Müller, Deetz.

Angeschafft: Archiv f. mikroskop. Anatomie I Band 2. u. 3 Heft. Dissert. v. Gustav Huguenin über Trachomdrüsen u. Lymphfollikel der Conjunctiva. Meilen, Druck v. Grossmann. 1865.

Als Gast anwesend: Prof. Frey; Stein Dr.;

Dr. Kloss demonstrirt einen [illegible] von [illegible] Padua.

Dr. Stein demonstrirt einen sehr gelungenen Querschnitt vom [illegible] des [illegible]; eine [illegible], theils selbstgefertigter, mikrophotographischer Photographien; ein [illegible] (Katze) einen Durchschnitt durch einen [illegible] ([illegible]), [illegible] (photographirt) vom Gefäßsystem des Embryos mit [illegible] von [illegible] aufgenommen); eine Photographie von der cornea (in der Mitte [illegible] gefäßreich); demonstrirt über die [illegible].

Prof. Frey demonstrirt eine Monographie von H. Müller über die Milz, die Dissertation von [illegible] über die Blutbahn in der Milz, Müller'sche Injectionspräparate (äußere, [illegible] u. [illegible]) und stellt sich auf Müller's Seite in dem Streit über das Verhältniß der Capillaren zu den Venen der Milz (lacunäre Strömung; Blutbahnen neben Lymphkörperchen); widerlegt [illegible]'s Ansicht von dessen über,

Ursprünge der Lymphgefäße in der pulpe der Milz. – Leukaemische Milz als hypertrofie der pulpe der Milz gedeutet, eigene Beobachtung Prof. Frey's.

Dr. Schmidt demonstrirt Ascariden (lebendig) vom Alligator aus dem zoologischen Garten.

Dr. Stein demonstrirt Pflanzenpräparate aus Hamburg (Rodig) dazu Glycerinpraeparate (sehr guter Lack).

—

263ste Sitzung d. 25 September 1865

Anwesend: DD Schmidt. Kloss. Deetz. Müller. Passavant. Spiess. Dr. Hoffmann. Vischer.

Gäste: Dr. Hepp aus Zürich & Dr. Stein.

Dr. Schmidt demonstrirt Auswurf, den ihm ein Arzt von einem Patienten geschickt hatte, u. in dem eigenthümliche, dem Tyrosin ähnliche Kügeln waren, die Prof. Fresenius für Semen lycopodii, also wahrscheinlich von verschluckten Pillen herrührend, erkannte.

Dr. Kloss demonstrirt Krystalle, durch essigsaure Gährung aus einer weingeistigen Schellacklösung entstanden.

Dr. Stein demonstrirt: 1) Cavernöse Geschwulst der Leber, ~~injicirt~~, 2) Tuberculosis miliaris hepatis 3) Sarcoma melanodes ossis sphenoid. 4) Peyer'sche Drüsen vom Kaninchen mit ihren Gefäßen, dasselbe von der Katze.

Dr. Schmidt demonstrirt einen Pilz von einer Fliege, wahrscheinlich Mucor mucedo.

Dr. Spiess berichtet über eine Mittheilung von Prof. Helmholtz, der selbst regelmäßig am Heu-fieber leidet u. der dieses Jahr beobachtet hat, daß dasselbe auf einer Pilzbildung auf der Nasenschleimhaut beruht. Die nähere Untersuchung wird Prof. de Bary in Freiburg, der ebenfalls am Heufieber leidet, fortsetzen.

Universitätsbibliothek Johann Christian Senckenberg
Frankfurt am Main

Dr. Schmidt berichtet über den Pilz des in der Sitzung vom 14 August vorgezeigten Weichselzopfs, der Penicillium glaucum.
Derselbe demonstrirt einen Kopf der Taenia cucumerina vom Hund.

264ste Sitzung d. 9 October 1865

Anwesend: DD. Schmidt. Kloss. Spiess II.
Gast Dr. Stein.

Dr. Schmidt demonstrirt Proglottiden eines von Rhea americana abgegangenen Bandwurms, die sich dadurch auszeichnen, daß sie die Eier in 2 Haufen, einen ganz vorn u. einen hinten haben. Beim Reifwerden ist der eine vorn am Vorderrande, der andere hinten, der sich fortwährend trichterförmig öffnet.

Der Verein beschließt in Anbetracht seiner günstigen Finanzlage die Anschaffung eines Systems No. 3 zum Engelbert'schen Mikroskop u. zweier Nicol'schen Prismen zur Herstellung eines Polarisationsapparats. Es wird Herr Dr. Kloss damit beauftragt.

265ste Sitzung d. 6 Novbr. 1865

Anwesend: DD. Schmidt, Spiess I & II, Fellner, Victor, Kloss
Als Gast: Dr. Stein.

Dr. Spiess I demonstrirt Schinken (aus dem Odenwald) der zahlreiche kleine, weiße Pünktchen, sehr ähnlich wie verkalkte Trichinenkapseln, enthält. Unter dem Mikroscop zeigen sich unregelmäßige, dunkle Körnchen, die sich sowohl in Kali causticum verd. als auch, wenn auch langsamer

in Salzsäure mit mäßiger Gasentwickelung auflöst.
Dr. Stein nimmt den Schinken mit, um die Sache genauer zu untersuchen u. das nächste Mal darüber zu referiren.

Dr. Stein berichtet über eine Maschine, mit der Bourgogne in Paris seine Präparate macht, Schnitte durch weiche Substanzen, Holz u. Zähne &c in einer wunderbaren Gleichmäßigkeit, von 1/20 Mm. Dicke macht u. zeigt eine große Anzahl damit verfertigter Präparate vor.

Dr. Stein meldet sich als Mitglied u. wird bei der stattfindenden Abstimmung mit großer Majorität aufgenommen.

266ste Sitzung d. 20 Novbr. 1865

Anwesend: DD Schmidt, Passavant, Fellner, Müller, Stein, Spieß II, Vischer

Dr. Schmidt demonstrirt eigenthümliche [illegible]zellen aus dem Auswurf, die von Einzelnen erkannt oder verkannt werden. Ferner Durchschnitte durch die Haut eines an Pellagra verstorbenen Negers, mit reichlichem Pigment im rete Malpighi.

Dr. Schmidt demonstrirt ein Carcinoma fasciculatum aus der linken großen Hemisphäre dicht an der Pia mater.

Dr. Lorey schickt aus dem Hospital ein Stück Fettleber, das die gewöhnlichen mikroskopischen Bilder zeigt.

Universitätsbibliothek Johann Christian Senckenberg
Frankfurt am Main

267ste Sitzung den 4 December 65

Anwesend: DD Schmidt, Müller, Deetz, Vischer, Spieß I & II

Dr. Schmidt ~~demonstrirt~~ schenkt eine Anzahl Präparate von Haut von Negern i. Morbus Addisonii, ferner einen Separatabdruck von Leuckart's Helminthologische Mittheilungen No 2.

Dr. Schmidt demonstrirt einen Kratzerwurm, Cucullanus elegans, aus dem Barsche; ferner aus dem selben Darm andere kleine Würmchen, die aber nicht die Embryonen des Cucullanus zu sein scheinen, sondern vielleicht junge Echinorhynchen.

268ste Sitzung den 18 December 65

Anwesend: DD Schmidt, v. Heyden, Spieß I, Kloß, Hoffmann, Ripps, Stein, Vischer, Lotz, Schölles, Cnyrim, Spieß II, Müller, Deetz.

Als Gast: Dr. Flöber aus Homburg

Dr. Stein ~~hält einen~~ demonstrirt Präparate von Trichinen, die er aus Hedersleben mitgebracht hat. Zunächst Darmschleim mit massenhaften trächtigen Darmtrichinen von einem Manne, der noch 6 Wochen nach dem Genuß des trichinenhaltigen Fleisches diese im Darm hatte. Ferner zahlreiche nicht eingekapselte Muskeltrichinen u. ebenfalls eingekapselte Muskeltrichinen von einer Section in Halle. Außerdem demonstrirt derselbe ~~Spo~~ Psorospermien, die er in Hedersleben in c. 8 von 40 Schweinen mit Dr. Vogt ~~gefunden~~ hatte ~~will~~ u. die unter Verhältnissen Ähnlichkeit mit Trichinen haben. Auch bei wilden Schweinen, die nie Trichinen haben, findet man zuweilen Psoro~~Sporo~~spermien. Was diese sind, ist noch gänzlich unbekannt.

Weiter berichtete derselbe über Fütterungsversuche mit Trichinen u. über kleine, weiße Kläbchen, von der Größe der eingekapselten Trichinen, an den Fasern der Runkelrüben, die hier in großer Menge enthalten. Diese Eier liegen in den verschiedensten Entwicklungsstufen in einem weiblichen Wurme, während in der Spitze dieser Kläbchen aufgewickelt das Männchen liegt, ein Würmchen von der Größe der männl. Darmtrichine. Trichinen selbst sind diese Thiere nicht.

269te Sitzung

15 Januar 1866

Anwesend: Dr Schmidt ~~Spiess~~ Fischer, Fellner, Kloss. Spieß * Stein Schölles

Dr. Schmidt erwähnt den Tod des Herrn Schöff. v. Heyden, eines der Mitstifter u. eifrigsten Mitglieder des Vereins.

Derselbe demonstrirt verschiedene ältere Präparate von Muskeltrichinen, namentlich ~~auf~~ in Bezug die verschiedenen Conservationsmethoden. Ferner berichtet er über eine nach der Behandlung der Trichinen mit Calcaria muriatica hervortretende braune Masse in der Trichine, die er für Magen u. Darm hält.

Dr. Stein demonstrirt die in der letzten Sitzung von ihm erwähnten Kläbchen von den Fasern der Runkelrübe, die Eier, den Wurm u. dessen Entwicklung.

270ste Sitzung d. 29 Januar 1866

Anwesend: DD. Schmidt, Kloss, Stein, Spiess, Fellner
Als Gast: Dr. Zoll.

Herr Fellner demonstrirt als blutstillend wirkende Spreuschuppen (paleae) der Farne, die unter dem Namen Pulu von den Sandwichinseln kommen u. besonders von Cibotium glaucum, C. Menziesii & C. Chamissoi stammen u. zum Ausstopfen von Möbel u. Betten benutzt werden. Diese Spreuschuppen sind vortreffliche Mittel zur Stillung von parenchymatösen, venösen u. arteriellen Blutungen, wenn der Durchmesser der Arterie nicht über 1½''' hinausgeht; die Wirkung soll nach Dr. Aug. Vogel darin bestehen, daß das Blutserum die Zellenzwischenwände der Spreu gestört, den ganzen Innenraum erfüllt u. die Blutkörperchen als dunkle Klumpen außen auf der Wände festsitzen und so die Blutung stillen.

Dr. Schmidt demonstrirt eine der mehrfach erwähnten Cysten an einer Rübenfaser anhängend, eine andere Cyste die sich durch bes. viel Schaum oder Schleim auszeichnet durch die die Cyste an der Faser angeheftet ist; ferner Weibchen u. Männchen aus den Cysten u. sich entwickelnde und nicht entwickelnde Eier, erstere in den Cysten in denen Männchen, letztere in solchen die keine Männchen zeigten.

Dr. Schmidt demonstrirt leicht verfettete Herzmuskeln eines an Typhus verstorbenen, ferner Präparate eines ganz weißen Milzinfarcts bei Morbus Brighti, in dem kleine Krystalle vielleicht Reste von Blutkrystallen sind, daneben Klumpen von Blutfarbstoff etc.

Herr Dr. Zoll, von Herrn C. Fellner vorgeschlagen, wird als Mitglied des Vereins aufgenommen.

271ste Sitzung, den 12 Februar 1866.

Anwesend die Herren Dr. Schmidt, Dr. Passavant, Dr. Vischer, Fellner,

1. Herr Dr Schmidt legt ein Präparat vom Palmer vor, das die Enden der Nerven in großer Anzahl zeigt.
2. Herr Fellner zeigt einen Pilz, das Lasiobothrys Lonicerae der zu den Pyrenien gehört und der Gattung Erisyphe nahe steht. Er ist auf lebenden Blättern von Lonicera coerulea zu Hermsalt gefunden, seine Entwicklung aber nicht bekannt.
3. Herr Dr. Schmidt zeigt einen Echinorhynchus aus dem Darme des Frosches und andere vielleicht zu dessen Entwickelung gehörige Formen. In denselben Därmen wurden lebhaft sich bewegende Würmchen, theils in geschlossener Eier enthaltender Körper gefunden und vorgelegt.
4. Herr Dr Schmidt demonstrirt die Zellen einer Hautwarze.
5. Herr Dr. Schmidt erwähnt, daß nächsten Montag die Schlußsitzung für dieses Vereinsjahr stattfinden wird. Sämmtliche Mitglieder sollen zu diesem Abende, an dem Neuwahl stattfinden wird, schriftlich eingeladen werden, damit die Verhältnisse des Vereins + zur Sprache gebracht werden können. (+ selbstständige Auflösung)
6. Eine von Herrn Dr Passavant frisch mitgebrachte Croupshaut wird untersucht.
7. Die Herren Fellner u Dr Schmidt schenken mehrere Präparate.

An Stelle des Schriftführers:
Dr Noll.

272ste Sitzung d. 26 Februar 1866

Anwesend: Dr. Schmidt. Kloß. Spieß I & II. Passavant, Hofmann. Deetz. Müller. Noll

Dr. Schmidt berichtet über die das letzte Mal von Dr. Passavants mitgebrachte Croupmembran, die er nicht für eine Membran, sondern für eine Mischung von Schleim u. geronnenem Blut hält.

Dr. Spieß I demonstrirt sehr schöne, isolirte Haematoglobulin Krystalle von Apotheker Lierke in Michelstadt.

Dr. Schmidt demonstrirt eine von einem Patienten des h. Geist-Hospitals ausgehustete Insektenlarve.

Dr. Schmidt demonstrirt einige kleine Stückchen eines Polypen vom Stimmband.

Dr. Schmidt demonstrirt eine stark haselnußgroße Geschwulst von der Dura mater über dem linken Felsenbein einer an Meningitis cerebrospinalis verstorbenen Frau, die mit 2 Fortsätzen in das Felsenbein eingebettet war. Bei der mikroskopischen Untersuchung zeigt sie ein ganz alveoläres Gewebe u. dazwischen Cholesterinkrystalle. Das Gewebe sieht ganz aus wie Fettzellgewebe, so daß die Geschwulst ein Cholesteatom (?) zu sein scheint.

Dr. Noll demonstrirt Eier von Mermis albicans, die eigenthümliche quastenartige Anhänge haben, mit denen die Eier unter einander sich zusammenhängen u. referirt über die Entwicklung dieser Thiere.

Dr. Schmidt demonstrirt eine große, feste Geschwulst von der Nebenniere wahrscheinlich ausgehend, zwischen Niere u. Magen einer plötzlich an Septicaemie (?) verstorbenen Frau. Bei der mikroskopischen Untersuchung zeigt es sich unzweifelhaft als Krebs.

—

Ende des XIten Jahrgangs

—

XII^ter Jahrgang.

273ste Sitzung den 12 März 1866

Anwesend: DD Schmidt, Passavant, Kloss, Deetz, Spiess II, Hofmann, Vischer

Als Gast: Dr. Walter aus Offenbach.

Dr. Walther: dem. ein Pentastomum denticulatum Rudolfi aus der Leber eines 16jährigen Leberkranken, ferner Pentastomum taenioides aus der Stirnhöhle, Cysticercus cellulosae vom Schwein, Trichocephalus dispar vom Schweinsaffen. – derselbe demonstrirt kleine Kalkkörnchen unter der Haut eines Hechts gefunden, ferner eine Proglottide von T. mediocanellata mit eigenthümlich gewundener Geschlechtsmündung, ferner verschiedene Taenien des Fuchses. ~~ferner~~: die Taenia crassiceps, ~~die Taenia~~ und polyacantha.

—

274ste Sitzung den 26 März 1866

Anwesend: DD Schmidt, Spiess I, Kloss, Hole, Stein, Spiess II, Hofmann, Vischer

Dr. Schmidt demonstrirt Stücke einer ~~von einer Diphtheritischen ausgehusteten~~ Echinococcusmembran, so wie Echinococcen vom Schwein u. schenkte dem Verein die betr. Präparate.

Derselbe dem. Braunkohlenschnitte, in denen ~~noch~~ deutlich noch die Holzstructur erkannt.

Derselbe demonstrirt Inhalt von Schweinedärmen, die eine keine Futterreste, aber namentlich Stücke, Borsten vom Regenwurm u. Pseudonavicellencysten, ferner eine eigenthümliche Nematode (wohl ebenfalls aus dem Regenwurm) u. dann 3–4 Arten Landwürmer, die fast ausschließlich den Darminhalt bilden.

Dr. Vischer dem. ein Colloidcarcinom aus der Leber

—

Universitätsbibliothek Johann Christian Senckenberg
Frankfurt am Main

275ste Sitzung am 9 April 1866

Anwesend: DD. Schmidt, Kloss, Fellner, Wallach, Spiess I u. II, Lotz, Fresenius, Nole, Hofmann, Passavant, Deetz, Vischer.

Dr. Wallach zeigt ein Mikroskop vor von Merz u. Söhne in München.

Dr. Schmidt fährt in der Demonstration der Taenien der Schnepfe fort.

Dr. Schmidt demonstrirt ein Schweineherz mit Finnen.

Dr. Kloss demonstrirt den Querschnitt des Brustmuskels einer Holzbiene, ferner Längsschnitt des Schenkels vom Mistkäfer, Muskelprimitivfibrillen vom Frosch im Sarkolemmaschlauch etc.

Schließlich beschließt der Verein die Anschaffung eines Mikroskops von Merz zu fl. 70 u. beauftragt Hr. Dr. Wallach dies zu bestellen.

276ste Sitzung am 23 April 1866

Anwesend: DD. Schmidt, Kloss, Fellner, Lotz, Spiess I u. II, Stern, Nole, Deetz, Vischer, Hofmann.

Dr. Schmidt demonstrirt ein Holostomum variabile aus Strix otus, einen Kopf von Taenia litterata vom Fuchs u. schenkt die betreffenden Präparate dem Verein. Ferner demonstrirt derselbe noch eine weitere Nematode aus der Schnepfe von unbekannter Herkunft, eine ebenfalls noch unbekannte Taenie aus der Schnepfe.

Dr. Scharff zeigt dem Verein sehr schönen Cobalt, der unter dem Mikroskop sehr feine Krystallnadeln zeigt.

Dr. Nole zeigt einen durch Pilze getödteten Goldfisch vor. Die Pilze sitzen auf dem ganzen Thiere in der Haut, an den Schuppen u. zeigen unter dem Mikroskop Sporen u. Fäden. Die genauere Untersuchung wird Herr Fellner vornehmen.

Dr. Stein dem. 3 Präparate von Dr. Auerbach in Breslau, zur Demonstration der Capillarepithelien u. zwar mit Arg. nitr. injicirte Gefäße aus dem Ohrknorpel vom Kaninchen, aus dem Muskelfleisch des Froschmuskel u. aus der Harnblase des Frosches.

277ste Sitzung den 7 Mai 1866

Anwesend: DD. Schmidt. Kloss. Müller. Fresenius. Spiess I u. II. Noll. Vischer

Das am 9t October v. J. bei Engelbert bestellte System 3 u. Ocular II zu ~~[illegible]~~ dem Vereinsmikroscop No. II ist angekommen u. befriedigend ausgefallen.

Dr. Schmidt demonstrirt junge Lachse, die durch Pilze getödtet sind. Die Pilze zeigen zahllose runde Molecülchen u. ziemlich lange Fäden abwechselnd mit rothem Inhalt, aber keine Sporen. Die Fäden sind ästig getheilt u. theilweise perlartig abgeschnürt.

Dr. Schmidt demonstrirt Pollen einer sehr seltenen Tanne Juniperus occidentalis oder Cupressus barriformis aus dem nördlichen Californien (Rocky mountains)

Prof. Fresenius demonstrirt einen weißen Schimmelpilz auf einem vertrockneten Blatt einer mexikanischen Pflanze u. erklärt dessen Bau. Der Pilz heißt Botryosporium pulchrum.

Dr. Schmidt demonstrirt das Krebsgewebe eines Carcinoms des Herzmuskels.

278ste Sitzung d. 4 Juni 1866

Anwesend: Dr. Schmidt. Kloss. Wallach. Fellner. Spiess I & II Müller. Lotz. Fischer. Stein. Passavant. Hofmann.

Das bei Merz in München bestellte Mikroscop ist angekommen, sehr gut ausgefallen u. spricht der Präsident Herr Dr. Wallach für die gütige Besorgung den Dank des Vereins aus.

Dr. Schmidt schenkt dem Vereine eine grosse Anzahl Präparate

Hr. Fellner demonstrirt den in der 276t. Sitzung vorgezeigten Pilz vom Goldfisch Saprolegnia ferox u. schenkt d. betr. Präparat.

Dr. Schmidt demonstrirt Nematoden u. Nematodeneier aus einem Schlammfrosch, der wahrscheinlich aus dem Main stammt.

Dr. Schmidt demonstrirt eine Pleurosigma aus dem hiesigen [illegible]brunnenwasser, u. ebenso eine Anzahl schöner Nematoden aus demselben.

279ste Sitzung d. 16 Juli 1866

Anwesend: DD. Kloss. Fellner. Spiess I & II. Passavant. Lotz Fischer

Einzug der Preussen.

Ferien bis zum 22t. October

280ste Sitzung den 22. October 1866

Anwesend: Dr. Lotz. Dr. Spiess II

Schluß der Sitzung 4 3/4 Uhr.

281ste Sitzung den 5 Novbr. 1866

Anwesend: Dr. Schmidt. Spiess I. Fresenius. Vischer. Stein. Spiess II

Dr. Oeulsheim u. Lorey zeigen ihren Austritt aus dem Verein an.

Dr. Fresenius berichtet über einen Prospect von Th. Eulenstein über Typen der Diatomaceen, der eine Sammlung von c. 500 Diatomaceen, das Hundert zu fl. 21 anbietet, die demnächst erscheinen sollen. Der Verein beauftragt Hrn. Prof. Fresenius sich mit Hr. Eulenstein in Verbindung zu setzen.

Dr. Stein demonstrirt eine Anzahl Bourgogne'scher Präparate, u. zwar Durchschnitte durch den Stengel von Viburnum Lantana, ein sehr schöner Cysticercuskopf, Durchschnitt durch einen menschl. Zahn, durch Glans penis, Quer- u. Längsschnitt durch einen injicirten Finger, Schnitt durch die Haarwurzel eines Foetus, Durchschnitt durch einen injicirten Kalbfuß, Schnitt durch den Schwanz einer Eidechse; ferner Biddulphia pulchella, Ptilota elegans, Querschnitt durch die Kiemen vom Hecht, Mucor aus dem Munde u. Weiter u. s. w.

Prof. Fresenius dem. Hefezellen im Urin einer Diabeteskranken Frau, die schon sehr früh entstanden sind.

282ste Sitzung den 19 November 1866

Anwesend: DD Schmidt, Hofmann, Fresenius, Kloss, Spiess I & II, Vischer, Hallack

Als Gast: Dr. Bardorff

Dr. Fresenius theilt mit, daß die Senckenbergische Gesellschaft beschlossen habe, die in letzter Sitzung erwähnten Eulenstein'sche Diatomaceen anzuschaffen.

Dr. Kloss zeigt sog. chinesisches Leder vor, welches sich bei der mikroscopischen Untersuchung als ein Baumwollengewebe darstellt.

Dr. Schmidt demonstrirt Schliffe eines Kerns von wilden Kirschen.

Dr. Kloss demonstrirt trächtige Flöhe mit zahlreichen Eiern, sowie die kleineren männlichen Flöhe.

Dr. Hofmann referirt über einen alten am Marasmus verstorbenen Blödsinnigen, der bei der Section einen verkalkten Echinococcus in der Leber hatte, von dem Dr. Schmidt die betr. Präparate demonstrirt.

Dr. Schmidt dem. ein Oculum humanum

283ste Sitzung den 3 December 1866

Anwesend: DD Schmidt, Spiess I, Passavant, Kloss, Vischer, Spiess II

Dr. Schmidt theilt mit, daß Herr Prof. Fresenius am vergangenen Samstag an Pneumonie gestorben sei, und fordert den Verein auf, sich zum Zeichen des Beileides zu erheben.

Dr. Schmidt dem. Harnsediment von einem ¼jährigen Kind, welches seit seiner Geburt trüben Urin hat. Es zeigt kugelige Oxalatdrusen vielleicht Hippursäure

Dr. Schmidt zeigt Haare von einem an Mentagra leidenden Manne.

Dr. Schmidt zeigt eine große gelappte Geschwulst aus dem Leib eines Truthahns, über deren Natur die mikroskopische Untersuchung keine Aufklärung gibt. Sie ist fast trocken, besteht aus lauter kleinen Knötchen od. Körnchen, die nur Detritus zeigen u. nirgends eine Structur.

Dr. Passavant demonstrirt eigene Sputa, um zu erfahren ob sich durch die mikroskopische Untersuchung etwas constatiren läßt, daß es sich bei ihm um Psoriasis der Lungenschleimhaut handle; die mikroskopische Untersuchung zeigt keinen Unterschied von gewöhnl. Schleime.

Dr. Schmidt zeigt eine kleine von Prof. Fresenius beschriebene Difflugia von Meerfelden.

284ste Sitzung den 17 December 1866

Anwesend: DD Schmidt. Passavant. Lotz. Spiess I u. II. Vischer. Kloss

Dr. Kloss referirt über die neuste Arbeit von Prof. Schiff über die Pleurosigma u. den Übergang von Vierecken zu Sechsecken etc. u. zugleich durch Veränderung des Focus, war aber nicht im Stande, die Verhältnisse ebenfalls so zu sehen.

Dr. ~~Kloss~~ Schmidt berichtet über das in der letzten Sitzung vorgezeigte Harnsediment u. die kugeligen Krystalle, die Apotheker Mosier nach der chemischen Analyse für harnsaures Natron hält.

Dr. Schmidt zeigt Cylinder, Epithelien etc. in einem Harne von Morbus Brighti nach Scharlach.

Dr. Kloss referirt über einen Aufsatz von Schweigger-Seidel über die Verwachsung von Praeputium u. Eichel im kindlichen Alter.

Universitätsbibliothek Johann Christian Senckenberg
Frankfurt am Main

285ste Sitzung den 29 December 1866

Anwesend DD Schmidt, Spiess I. Wallach, Kloss, Stein, Passavant, Lucae, Spiess II

Gäste: Prof. Dursy v. Tübingen. Prof. Lanzert v. Petersburg

Prof Dursy hält einen längeren mit zahlreichen Demonstrationen begleiteten Vortrag über den Primitivstreifen des Hühnchens, dessen Hauptinhalt folgender ist:

1) Der Primitivstreif enthält nicht, wie von Baer & Remak behauptet wurde, die Anlage der die Achse des embryonalen Leibes ausmachenden Gebilde. Die Remak'sche Lehre einer Achsenplatte ist falsch.

2) Der embryonale Leib liegt vor dem Primitivstreifen. Das Kopfende des Primitivstreifs bedeutet daher nicht den Kopf sondern das spätere Schwanzende des Embryo.

3) Bei dem Erscheinen des Primitivstreifs unterscheidet man an dem Embryonalschild eine dickere kreisförmig begrenzte Schildmitte, eine dünnere Schildperipherie u. einen das Kopfende des Schildes halbmondförmig umfassenden dickeren Saum. Die Schildmitte verwandelt sich in die sog. Rückenplatten, die Schildperipherie in die Bauchplatten; der Saum stellt die Uranlage der Kopfdarmhöhle u. der Kopfscheide des Amnion dar.

4) Ungefähr um die 14te bis 16te Brütstunde erscheint in der Achse des Schildes, ein schmaler von dem Kopfende des jetzt mit einer Rinne versehenen Primitivstreifs ausgehender Strang, der sich an seinem Ende verbreitert u. die wahre Chorda dorsalis darstellt.

5) Die Chorda liegt daher nicht in der Primitivrinne; was man bisher für die erste Anlage der Chorda gehalten hat, ist ein die Achse der Primitivrinne einnehmender schwarzer Faden, welcher mit der späteren Rückbildung des Primitivstreifs ebenfalls wieder schwindet. Ich nenne ihn den Achsenfaden des Primitivstreifs. Die wahre Chorda dagegen liegt nicht in, sondern vor dem Primitivstreif.

6) die ersten Urwirbel erscheinen in einiger Entfernung vor dem Kopfende des Primitivstreifs.

7) die von Remak u. Kölliker behaupteten Urwirbelhöhlen existiren nicht.

8) die spätere Schwanzanschwellung des Embryo betrifft, nicht wie bisher gelehrt wurde, das Schwanzende sondern das Kopfende des Primitivstreifs.

9) das Kopfende des Primitivstreifs wird zur Verlängerung des Schwanzendes der embryonalen Anlagebildes verwendet, während der Rest des Primitivstreifs allmählig verschwindet.

10) häufig zeigt das Schwanzende des Primitivstreifs gabelige oder selbst mehrfach verästelte Auswüchse.

11) das verdickte Kopfende der wahren Chorda dorsalis steht in Beziehung zur Bildung der Hypophyse.

12) die neuerdings von His behauptete Abstammung des Urnierenganges aus dem Hornblatt ist falsch, der Urnierengang stammt aus dem mittleren Keimblatt.

13) die von Hensen u. His behauptete Abstammung der peripherischen Nerven aus dem Hornblatt ist falsch; dieser Angabe liegt eine Verwechslung des Hornblattes u. der Endothelzellen zum Grunde. —

Prof. Dursy hält einen weiteren Vortrag: Zur Entwicklungsgeschichte des Gaumens des Menschen u. der Säugethiere.

Die Gaumenleisten der Oberkieferfortsätze sind zuerst keine horizontalen sondern senkrecht absteigende Verlängerungen, welche die Zunge zwischen sich fassen. Dabei vertritt der untere Rand der Nasenscheidewand die Stelle eines Gaumens u. ist so breit, daß er die Nasenhöhle von der Mundhöhle abschließt. Verbleibt die Zunge zu lange zwischen den Gaumenleisten, so wird deren mediane Vereinigung zur Bildung des wahren Gaumens gestört (Wolfsrachen). Die Arcus palato-pharyngei sind ursprünglich die hinteren Enden der Gaumenleisten, welche letzteren somit den Oberkieferfortsätzen nicht allein angehören.

—

[illegible]

31 December 1866

Dr. Fr. Spiess
Schriftführer

286ste Sitzung den 31 December 1866

Anwesend: Dr. Schmidt, Speiss I & II. Vischer

Dr. Schmidt theilt mit, daß er die in der vorletzten Sitzung vorgezeigten u. von Apotheker Meyer für harnsaures Natron gehaltenen Krystalle dadurch bestimmt habe, daß er nach Salzsäurezusatz sowohl Harnsäurekrystalle als Kochsalzkrystalle auf dem Objektträger bekommen habe, was wohl unzweifelhaft für harnsaures Natron spreche. Neben diesen finden sich andere glatte, 6eckige Krystalle, zuweilen mit einer sechseckigen analogen Figur im Innern, deren Natur unbekannt ist, vielleicht auch Kochsalz.

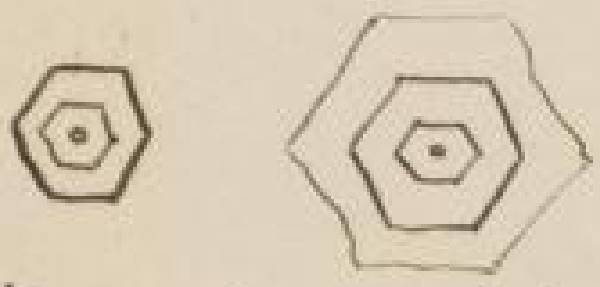

bei Vergleichung mit den Abbildungen von Frey scheinen sie Cystin zu sein.

Dr. Schmidt zeigt eigenthümliche, salzige Gebilde aus dem sehr starken Satz von dem Urin des an Morbus Brighti nach Scharlach leidenden 14jährigen Kindes, zur Zeit von heftigen eclamptischen Anfällen. Die Krystalle sind zum Theil harnsaures Natron, zum Theil unbekannte, helle, glatte, vierseckige Krystalle. Ferner aus dem selben Urin 3eckige Kochsalzkrystalle, Faserstoffcylinder etc. Dieser Urin enthält heute weder Eiweiß noch Satz.

287ste Sitzung den 14 Januar 1867.

Anwesend: Dr. Schmidt. Kloss. Stein. Vischer. Speiss I & II. Passavant.

Dr. Kloss referirt über einen Aufsatz von Prof. Schiff über die Formveränderung von Quadraten bei Veränderung des Focus, u. sucht diese Verhältnisse genau nach der Schiff'schen Methode zu demonstriren. Doch gelingt es nicht, die von Schiff gegebenen Zeichnungen zu sehen.

Dr. Schmidt referirt über einen Aufsatz von E. Wagner über Diphtheritis, die nach einem aus den Epithelialzellen entstandenen Netzwerk bestehen solle u. zeigt eine Anzahl Präparate die aber nicht die Richtigkeit seiner Behauptung erkennen lassen.

Universitätsbibliothek Johann Christian Senckenberg
Frankfurt am Main

Dr. Vischer demonstrirt Pollen von Chimonanthus praecox, die im Dcbr. & Januar blüht.

288. Sitzung. 11 Februar 67.

Anwesend: Dr. Schmidt, Kloß, Hoffmann, Passavant, Müller Lotz. Spieß I & II.

Dr. Kloß spricht über die mikroskopischen hygroskopischen(?) Schleuderzellen(?).

Angekommen: Quarterly Journal of mikroskopical Science 1867 Januar No XXV.

Dr. Schmidt demonstrirt Blutkörperchen mit Jodtinctur behandelt; ausgezogen(?).

Dr. Hoffmann überbrachte Chiasmata opticorum nervorum von einem a) Paralytiker der schon 6 Jahre, ehe seine Psychose eintrat, an Amaurose beider Augen erkrankt war und von einem b) an atrophia cerebri gestorb. an Schwachsinnigen(?), dessen Augen gesund waren. — Präparate von Dr. Schmidt gemacht. — Soll nächstens nochmals vom Vorsitzenden vorgelegt werden. — Unterschiede nicht gezeigt. —

Dr. Schmidt spricht über die mikroskopischen Untersuchungen, die 3 bei Gelegenheit(?) der Lungenschwindsucht u. deren öfteren Zusammenfall mit Tuberkel betreffend, über diese Untersuchungen von Dr. Kolberg in Zenker u. Ziemssens Klinisch. Archiv, giebt dessen Hauptangaben an u. demonstrirt einschlägige selbst gefertigte Lungenschnitte. —

Dr. Schmidt demonstrirt noch Lungenpräparate von einem an Blattern(?) Gestorbenen, dessen Alveolenbogen [illegible] die Zellen viel kleiner. Die Präparate lassen einen [illegible] eiterkörperähnlichen Charakter vermuthen (?).

289ste Sitzung den 25 Febr. 67.

Anwesend: DD. Schmidt. Kloß. Spieß I & II. Müller. Lotz. Vischer. Passavant. Hofmann. Stein

Dr. Schmidt demonstrirt Präparate einer injicirten tuberculösen Lunge von einem Kinde, an der er aber einer Verengerung der Kerne an den Gefäßen nicht zu sehen vermag; man sieht wohl sehr zahlreiche Kerne, aber ein Zusammenhang mit den Gefäßen läßt sich nicht nachweisen.

Dr. Schmidt demonstrirt Präparate einer kleinen Geschwulst von der Dura mater des Rückenmarks, die nur aus Zellen u. Detritus besteht.

Dr. Schmidt demonstrirt Präparate eines Carcinoms ~~[illegible]~~ aus der Leber.

Dr. Schmidt demonstrirt Präparate von Carcinomen, die fast in allen Organen des Körpers vorkamen, von Dr. Bockenheimer im letzten ärztl. Vereine vorgezeigt.

XIII Jahrgang.

290ste Sitzung den 11 März 1867.

Anwesend: Dr. Schmidt. Passavant. Spiess I & II. Fischer, Stein

Hr. Albert hat einen Kasten mit Präparaten, meist Injectionen, zur Ansicht geschickt, die der Verein durchsieht, die Anschaffung aber nicht beschloß.

Dr. Schmidt bringt einen Brief v. Prof. v. Recklinghausen vor. betr. die in der Sitzung vom 3 Decbr. vorgezeigten Geschwülste vom Truthahn, die dieser für das Product einer chron. Entzündung des Zellgewebes in der Umgegend der Nieren hält, u. zeigt eine Anzahl Präparate vor.

Dr. Schmidt zeigt eine Geschwulst von einem an allgem. Tuberculose verstorbenen Pavians, die am Mastdarme saß u. über deren Natur Dr. S. das nächste Mal Mittheilung machen wird.

Dr. Schmidt demonstrirt ein Psammom aus dem Plexus choroideus eines in Oberursel erschossenen Mannes, u. schenkt 2 Präparate dem Verein.

Dr. Schmidt demonstrirt tuberculöse Milz u. Leber einer türkischen Ente, maulbeerförmige Knötchen in den einzelnen festen u. erbsengroßen Tuberkelknoten, u. zwar nur in der Haut dieser Tuberkel, deren Mitte eine amorphe Masse bildet.

Dr. Schmidt dem. tuberculöse Lungen, kleine Tuberkel

Knötchen, die wie verdickte Bronchien aussehen, aber keine Bronchien sind, sondern Tuberkelknötchen, die alle in der Mitte eine schwarze, ~~vereinigte~~ Stelle haben.

—

291ste Sitzung den 25 März 1867

Anwesend: Dr. Schmidt, Passavant, Kloss, Lotz, Spiess I u. II, Stein, Vischer

Dr. Stein demonstrirt Schleim aus einem fötalen Uterus, der sehr reich an Epithelzellen ist.

Dr. Schmidt dem. Spermatozoen der Ratte, in denen ~~man~~ keine Struktur erkennen sollten [?].

Dr. Spiess theilt die Geschichte eines sich sehr langsam aus einem chron. Eczem entwickelnden ~~Epithelial~~krebses der Brust mit u. Dr. Schmidt demonstrirt die betr. Präparate. Der Krebs besteht fast nur aus Bindegewebsstroma mit wenigen Krebszellenhaufen.

Dr. Stein dem. einen fötalen Uterus, bei dem sich eine Lippe [illegible] der äußeren auch nach Innen nach dem Uterus zu entwickelt.

—

292ste Sitzung d. 8 April 67

Anwesend Dr. Schmidt, Kloss, Hofmann, Vischer, Spiess II

Dr. Stein zeigt seinen Austritt aus dem Verein an.
Ordnen der Sammlung des Vereins.

—

293ste Sitzung d. 6 Mai 1867

Anwesend: Dr. Schmidt. Kloss. Spiess I & II. Lotz. Vischer

Dr. Schmidt demonstrirt Urin, worin ein oxalsaurer Kalk, der seit 2 Jahren mit Sod. Jodkali Solution in Wasser versetzt aufbewahrt worden ist, u. der sich sehr gut gehalten hat u. die oxalsauren Kalkkrystalle noch sehr scharf zeigt.

Dr. Schmidt demonstrirt einen in der Lunge eines Silberscheiders gefundenen Aspergillus fumigatus, der frei in einer kirschkerngroßen Höhle, wahrscheinl. einer Bronchiectasie, saß. Schenkt ein Präparat dem Verein.

Dr. Schmidt demonstrirt einen ausgezogenen Zahn, an dessen Wurzel gerade unten ein kleines Bläschen festaufsitzend sich fand, das aus reinem Bindegewebe bestand.

Dr. Schmidt dem. erbsengroße, hartweiche Knötchen, die zeitw. einem Manne mit dem Stuhlgang abgingen u. die Dr. S. für geronnene Milch hält, oder auch Koth.

Dr. Schmidt demonstrirt ein linsengroßes, bräunliches Knötchen, das im ~~Hirn~~ Kopfe eines Knaben gefunden worden. Es besteht aus zahlreichen Schläuchen mit Cylinderepithel u. dazwischen eine aus Zellen u. Kernen bestehende Zwischensubstanz.

Dr. Schmidt dem. ~~das~~ ein pistazgroße Geschwülste am Eierstock eines Fötus, die nur aus Bindegewebe besteht; ferner ein kleines Fibroid, welches einem Uterus aufsaß.

Dr. Schmidt dem. ein Spindelzellensarkom aus dem Großhirn einer alten Frau; ferner Lungenschnitte mit schwarzen Massen, die entweder Pigment oder Kohlenpartikel sind; Milchgänge aus einer menschl. Mamma; injicirte Lunge von einem Neugeborenen u. von einem Phthisischen, ferner Präparate eines Papilloms u. einer Bright'schen Niere u. schenkt von sämmtlichen die betr. Präparate.

294ste Sitzung d. 20 Mai 1867

Anwesend: DD Schmidt. Passavant. Spiess I & II. Lotz. Kloss

Dr. Passavant referirt über eine von Prof. Rose gestern exstirpirte Geschwulst im Kehlkopf, die mittels Zangen des Kehlkopfs entfernt worden war. Die Geschwulst scheint nach oberflächlicher Untersuchung ein Epithelium zu sein.

Dr. Schmidt demonstrirt ein von Dr. Passavant exstirpirtes Papillom, das neben der Uvula gesessen hat.

Dr. Lotz zeigt eine große Anzahl sehr schöner Injectionspräparate von Prof. Tiersch.

Dr. Vischer demonstrirt einen Pilz Exoascus pruni auf ~~einer~~ Prunus spinosa (Gaualgesheim).

295ste Sitzung d. 3 Juni 1867

Anwesend: DD Schmidt. Passavant. Lucae. Spiess I & II. Kloss. Vischer

Dr. Spiess II referirt über einen kleinen Polypen des Schlundes, der bei einem 4 wöchentlichen Kinde durch Erbrechen in den Mund geschleudert worden war & hier von einem langen dünnen Stiel, der an der linken Seite des unteren Pharynx od. oberen Oesophagus fest saß, abgeschnitten wurde.

Dr. Schmidt theilt mit, daß die ganze Convexfläche der Geschwulst aus vollkommen normaler Cutis mit Papillen, Drüsen, Haaren etc. besteht & von dieser aus Bindegewebsbalken die Geschwulst durchziehen, in deren Alveolen sich nur Fett findet. Der hintere Theil der Geschwulst & der Stiel besteht aus Bindegewebe & ist scharf gegen die Cutis abgesetzt.

Universitätsbibliothek Johann Christian Senckenberg Frankfurt am Main

Prof. Lucae dem. einen c. 4 wöchentl. menschl. Embryo u. seinen Häuten, mit dem Nabelbläschen, mit einer offenen Hirnspalte etc.

Prof. Lucae erklärt die neueren Dursy'schen Tafeln zur Embryologie u. dessen Ansichten, wie er sie in der Sitzung vom 29 December uns mitgetheilt hat.

Dr. Schmidt dem. ein neues Trichosomum in der Harnblase des Maulwurfs.

296ste Sitzung d. 17 Juni 1867

Anwesend: Dr. Schmidt, Passavant. Kloss. Lotz. Spiess, Prof. Lucae. Dr. Hofmann. Vischer.

Dr. Schmidt demonstrirt eine aus der Leiste eines Mannes exstirpirte melanotische Geschwulst; der Mann hatte ähnliche Knoten an der r. gr. Zehe u. im Leib. Die Geschwulst enthielt z. Theil Cysten mit geronnenem Blut, z. Theil ein Netzgewebe mit sehr starker, kaum durchsichtig zu machender Melanose selbst des Netzgewebes.

Dr. Schmidt demonstrirt zwei c. 4–6 wöchentl. menschl. Embryonen.

Dr. Schmidt dem. ein Spindel- u. Rund-zellen-fibroid von Dr. Passavant von der Basis cranii operirt.

Dr. Schmidt dem. ein Gliom, das den ganzen Bulbus eines Kindes ausfüllt. Für ein Gliom hält es Dr. S., weil es kein Carcinom u. kein Sarcom ist.

297te Sitzung 1 July 1867

Anwesend: Dr. Kloss, Dr. Vischer, Dr. Schmidt

Da sich die andern Mitglieder vor dem Gewitter fürchteten, so konnte leider trotz vieler vorhandener Objecte keine Sitzung gehalten werden.

298ste Sitzung d. 15 July 1867

Anwesend: Dr. Schmidt, Kloss, Passavant, Speiss II.

Eingegangen: M. Schultze Archiv Bd III Heft 2.

Dr. Schmidt dem. einen Ascaris v. Lemur nigrifrons was frisch aus Madagascar im zoolog. Garten angekommen. Dieser Ascaris, welcher sich in den Faeces fand, ist dem A. vermicularis sehr ähnlich u. zeichnet sich durch einen waldhornartig gewundenen Oesophagus aus.

Dr. Schmidt dem. nochmals das in der vorletzten Sitzung vorgezeigte Gliom des Bulbus u. Durchschnitte durch das Auge.

Dr. Schmidt schenkt verschiedene Präparate

Dr. Schmidt demonstrirt Durchschnitte durch einige kleine Lungenpolypen, mit eigenthümlichen Gebilden, ähnlich dem Vogelfedermark, Zellen oder kleinen Alveolen, die in großen Alveolen von Bindegewebe liegen.

Dr. Schmidt dem. eine von Becker exstirpirte kastanien-große Geschwulst, eine Art Balggeschwulst.

Dr. Schmidt beantragt Vertagung der Sitzungen bis zum 9t Septbr., was einstimmig angenommen wurde.

299ste Sitzung d. 4 Novbr. 67

Anwesend: Dr. Schmidt, Passavant, Speiss I & II, Schölles

Dr. Schmidt dem. mit Chlor-Gold-Kali gefärbte Präparate eines Rückenmarks, von einem an Hydrophobie Verstorbenen u. zum Vergleich normale, mit Gold gefärbte, Vergleichspräparate von Gerlach.

Dr. Schmidt dem. Spermatozoen in Jod~~serum~~wasser aufbewahrt, von einem an Spermatorrhoe leidenden Manne u. Harn Krystalle aus demselben Manne

Dr. Schmidt dem. eine von Dr. Passavant einem Kranken exstirpirte Geschwulst, die ein Myxom zu sein scheint; ferner einen Schleimpolypen aus der Nase u. einen Magen- u. Speiseröhrenkrebs.

300 Sitzung. 18 novemb. 67.

Anwesend: Dr. Schmidt. Dr. Spiess I Dr. Kloss. Dr. Geyler, Dr. Lotz. Passavant. Spiess II.

Dr. Schmidt demonstrirt, Flechten (Spor.) Variolaria rhodocarpa (Körber) aus Finnland. — Pertusaria communis. —

Derselbe dem. den Balg einer Zunge, bei der die Papillen von einer schwarzen Masse umgeben sind, die hauptsächlich Sporen zu sein scheinen (?)

Derselbe dem. Closterium obtusum von Bremen, wo das Spiel der Körnchen in den Endblasen sehr schön zu sehen ist.

Dr. Kloss dem. Dessoria glacialis aus dem ewigen Schnee 9000' hoch in der Schweiz, u. ferner einen Schwammpilz, wahrscheinlich ein Mucor, und dessen weitere Untersuchung Dr. Geyler ersucht wird.

Dr. Schmidt dem. Präparate eines frischen Krebses aus dem Gehirn.

301ste Sitzung, 2 December 67

Anwesend: Dr. Schmidt, Dr. Hofmann, Dr. Spiess I, Dr. Kloss. Passavant. Müller, Spiess II. Vischer.

Dr. Carl Lorey meldet sich zum Mitglied u. wird die Abstimmung über ihn eröffnet.

Dr. Schmidt dem. Collema cristatum mit viertheiligen Sporen; ferner Hazslinszkya gibberulosa mit

6–8 theiligen Eiern in einem Schlauch eingebettet; weiter Spiroptera strumosa Rudolfi aus dem Magen des Maulwurfs mit Eiern in den verschiedenen Entwicklungsstufen.

Dr. Lehmann referirte über eine 54jährige, am 17 Novbr. im Irrenhaus verstorbene Frau. Bei der Section fanden sich Verdickungen der Meningen des Gehirns u. Rückenmarks, in den Seitensträngen kleine graue, etwas verdickte Stellen, im Gehirn größere, auf dem Durchschnitte bis guldengroße graue Massen in der Hemisphäre über den Ventrikeln. Verdichtung der Hirnmasse über den Ventrikeln u. Stenose der Ventrikel.

Dr. Schmidt demonstr. die betr. Präparate, die eine Bindegewebswucherung an den erwähnten grauen Stellen darstellen. Derselbe zeigt zum Vergleich eine Bindegewebsgeschwulst aus dem kl. Gehirn vom Jahr 1860 (Mettenheimer) u. aus dem Pons Varolii aus dem Jahr 1859.

Bei der am Schluß der Sitzung geschlossenen Abstimmung über Dr. Carl Lorey ergibt sich dessen einstimmige Aufnahme.

302te Sitzung. 16 Decbr. 67

Anwesend: Dr. Schmidt, Speiß I. Passavant, Lotz, Noll. Lorey, Speiß II, Betz, Hofmann, Vischer.

Dr. Schmidt dem. Calothrix radiosa mit gestreiften Diatomeen aus Tarro dich Sai rei capelli von Dr. Marucci u. schenkt 6 Präparate davon dem Verein; ferner Schizosiphon ousti formis mit vorherrschender Schizothrix u. Cymbella affinis von demselben.

Dr. Schmidt dem. Präparate von ~~[illegible]~~ [illegible] in der Haut einer Antilope leukoryx.

Dr. Betz berichtet über einen Fall von einer Geschwulst in der Mamma ~~eines~~ sehr schwächlichen kachektischen 30jährigen Frauenzimmers, die ~~sich~~ aus ~~als~~ wie eine Hypertrophie der Brustdrüse ~~darstellt~~ aussieht, aber stellenweise sehr hart ist u. eine Anzahl haselnußgroßer harter Geschwülste im Unterhautzellgewebe um die Brustdrüse zeigt. Bei der mikroskopischen Untersuchung läßt sich ein bestimmtes Urtheil nicht bilden. Doch scheinen die kleinen Geschwülste krebsiger Natur u. wird Dr. Schmidt die Geschwülste genauer untersuchen.

Dr. Schmidt dem. ~~Lebertuberkel~~ Niere, Milz u. Leber von einem Hahnkapaun, alles im Zustande ~~starker Verfettung~~ tuberculöser Entartung.

Dr. Schmidt dem. stark verfettetes Muskelgewebe vom Herzen einer 36 jähr. Person, die nach kurzem Krankenlager starb u. bei der die Section durchaus keinen Aufschluß über die Todesursache gab.

303te Sitzung. 30 December 1867

Anwesend: Dr. Schmidt. Passavant. Kloß. Lorey II Spiess II.

Dr. Schmidt schenkt eine Anzahl Präparate

Dr. Schmidt dem. Blutkörperchen vom Hahnkapaun, die deutlich prominirende Kerne zeigen u. den Amphibienblutkörperchen ähnlich sind; – ferner Blutkörperchen von einem Menschen, der neben runden auch vereinzelte längliche Blutkörperchen zeigt (Blut gegeben von Dr. Betz in Homburg).

Dr. Schmidt dem. Oxyuris von Lemur nigrifrons, u. zwar Männchen aus dem Darm des jetzt gestorbenen Thieres (s. 298ste Sitzung), mit nicht gewundenem Oesophagus,

Dr. Schmidt dem. Concremente aus der das vorige Mal vorgezeigten Schildkrötenniere, die wahrscheinlich aus Harnsäure bestehen, da sie sich in Phosphorsäure auflösen u. Salzsäure nicht; ferner die Tuberkel in Milz u. ~~Leber~~ desselben Kaninchens

Dr. Schmidt dem. Präparate der das letzte Mal von Dr. Betz vorgezeigten exstirpirten Mamma u. der daneben liegenden Knoten. Diese letzteren sind durchaus keine Krebsknoten, sondern degenerirte Milchdrüsen u. die Mamma selbst zeigt eine Hyperplasie des Bindegewebes und Milchdrüsen Läppchen (Adenom der Mamma).

Dr. Schmidt dem. ein von Dr. Betz exstirpirte vereiterte Parotisgeschwulst, die ein aus runden u. langen Zellen bestehendes Sarcom ist ~~ist~~

Dr. Schmidt dem. ein Mastdarmkrebs mit sehr starkem Stroma.

Dr. Schmidt dem. Präparate eines von Dr. Passavant exstirpirten Cystosarcoma mammae.

Dr. Schmidt dem. Präparate einer cirrhotischen Leber eines 9jährigen Kindes.

Dr. Lorey dem. die mit Eiter bedeckte Pia mater eines an Meningitis gestorbenen 69jähr. Mannes, der in einen Keller gefallen war; — ferner die sehr starke, lederartige Pia mater eines blödsinnigen — u. die Lungen eines an Miliartuberculose verstorbenen 1½jährigen Kindes, sowie dessen Kehlkopf, der ebenfalls tuberculös war.

304te Sitzung d. 13 Januar 1868

Anwesend: Dr. Schmidt, Klaß, Passavant, Spieß I, Kolb, Spieß II.

Dr. Schmidt schenkt die das vorige Mal vorgezeigten Blutpräparate.

Dr. Kolb dem. Magen des Kukuks, der, wie sich das fast immer findet, mit einer dicken, braunen, sammetartigen Schicht überzogen ist, die aus Raupenhaaren besteht, die sich mit ihren Spitzen in die Cuticularschicht des Magens einbohren.

Dr. Schmidt berichtet über einen Fall von Diphtheritis, der durch Lähmung der Muskeln zum Tod geführt hat. Die Muskeln: Velum, M. intercost. & M. cordis zeigten sich unter dem Mikroskop vollkommen normal.

Dr. Schmidt dem. Präparate eines Epithelioms des Larynx (s. 294te Sitzung), nach dem Tode bei der Sektion entfernt.

Dr. Schmidt dem. ein von Dr. Passavant an der Zunge exstirpirtes c. guldengroßes Papillom.

Dr. Schmidt dem. Cysten vom Oberschenkel eines alten cachektischen Mannes, deren Inhalt weißes Blutgerinnsel u. flüssiges Blut war.

305te Sitzung d. 27 Jan 1868.

Anwesend, D Schmidt, Spieß I, Lucae, Klaß, Hofmann, Passavant, Lorey, Spieß II, Vischer, Roll.

Dr Schmidt: schenkt Präparate von Kukuksmägen mit Raupenhaaren, und Finnen aus einem Schweineherzen.

Dr Schmidt dem. Durchschnitte von einem Cystosarcoma; einzelne Proliferationen, Bindegewebe außer seinem Innern enthaltend; Cylinderzellen etc.

Dr Schmidt dem. einen Magen, mit einer Geschwulst, welche theils fibrös ist, theils aus verdickter Muscularis besteht; und zeigt mit Acid. muriat. behandelte Fragmente, der hypertroph. Muscularis, sowie von d. Fibroma

Dr Schmidt dem. eine von Dr Stricker übergeb. Geschwulst, welche keine Hautbedeckung[?] eines Ovarium auf demselben gelegen haben soll: auf derselben (an d. ...) kleine Höhlen mit Zellen gefüllt; sie ist bohnengroß und enthielt im Innern Blut, Cholestearinkrystalle und Körnchenzellen.

Dr Schmidt dem. eine von Dr Schilling übergebene Geschwulst, welche in Art. [illegible] femoris gesessen und enthielt; sie ist dickwandige Cysten, welche geronnenes Blut enthalten; – und zeigt Fragmente von der inneren Wand derselben: zerfallener Detritus, Zellen einzelne. Schmidt erklärt die Geschwulst für Krebs.

306te Sitzung d. 10 Feb. 1868.

Anwesend: D Schmidt, Lucae, Spiess, Kloss.
Vischer Passavant, Noll, Gasler, Lorey, Hofmann
Als Gast anwesend: Dr von Pander aus Petersburg.

D Schmidt zeigt an, daß der ... zum Färben der Tellner'schen Präparate eingesetzt sei.

Dr Noll: zeigt eine Auster aus der Sammlung, welche ganz von einem Bohrschwamm Vioa cellata, (Nardo) durchsetzt ist; und hält bei dieser Gelegenheit einen kleinen Vortrag über die Bohrschwämme; und zeigt Präparate von denselben, besonders die Nadeln, womit die Durchbohrung der Muschel bewerkstelligt wird.

Dr Lucae: findet in der Geschwulst aus dem Oberschenkel, nur Blut- (s. 305te S.), keine Zähne, keine Papillen; –

aufgefallen: Blutgefässe in verschied. Stadien.

D Schmidt dagegen zeigt Schnitte aus derselben Geschwulst, von nach seiner Ansicht verkalkten Gewebe.

Die Discussion führt zu keiner Entscheidung, und wird weiterem Vortrag vorbehalten.

D Schmidt zeigt ein von Dr Flesch übergebenes Darmstück, mit der Frage ob

die Neubildungen auf demselben Stabe od. Tubertal sehen. —

Derselbe zeigt Präparate von denselben, welche ~~aus~~ [Vorsten von] Zinde gerade und [Vorsten von] sehr verschieden gestalteten Zellen enthalten.

Die Präparate wurden als junge Brutknospen erkannt.

Dr S~~chmidt~~ zeigt Präparate von einem Uterus fibroid, welche eigenthümliche Schläuche enthalten; die ~~Dr~~ Hofmann ~~derselben~~ für Gefässe hält.

Es wird beschlossen Herrn Dr Gayler einen Schlüssel zum Präparatenschrank zu geben —

307te Sitzung d. 24 Feb 1868.

Anwesend: Dr Schmidt, Spiess!, Passavant, Lorey; Klotz, Vischer —

Dr Schmidt demonstrirt Präparate von Campylodiscus costatus, Smith, aus Gewässern bei Rüsin, von Dr Hermann Schrötter überlassen; nicht an- gebliche ~~mit~~ ~~Haar~~ ~~beweglichen~~ ~~Haaren~~ [Fäden] [heraus strahlenden] be- setzt.

Dr Schmidt hält es nicht für Sarcode Fäden, welche aus dem Innern des Thiers heraus- gestreckt würden. Derselbe, wie auch Dr Klotz, erklären diese Fäden für eine kleine Alge —

~~D Schmidt demonstrirt Präparate~~

Die betreffenden Fäden finden sich nur auf Campylodiscus, sogar auf Trümmer des, während noch viele andere Diatomeen in der Präparat sind.

D Schmidt demonstrirt Präparate von von Dr Deetz übergebenen menschlichen Blut mit sehr großen Gebilde ovalen Blutkörperchen.

D Lorey übergibt von D Schäffer übersendete Haare aus dem Schnurrbart, welche stets abbrechen, sobald sie bis zu einer gewissen Größe gewachsen, indem sich an dieser Stelle ein Knötchen bildet. (Bei der vorläufigen Untersuch. wird nichts Krankhaftes an denselben entdeckt.) Einzelne derselben zeigen Anfänge der Spaltung. (bekannte Krankheit d Haare)

D Weber dem. einen Magen von einem Patienten, welcher während des Lebens nur an Appetitlosigkeit gelitten. Auf der Mucosa sind c. 5-6 markschwamm ähnliche weiche Knollen, bis zu Nußgröße. In der Leber fanden sich einzelne kleine Scirrhus Knötchen. Präparate von den Knollen des Magens zeigen: Stachelzellen, verschiedenartig gestaltete Zellen, Blutkörperchen.

Die durch Acclamatio vorgenommene Vorstandswahl ergibt D Schmidt zum Vorsitzenden, D Lorey zum Schriftführer.

308te Sitzung d. 9 März 1868

Anwesend: D Schmidt, Kloss, Lorey, Loth, Lucae, Noll, – Hofmann, – Speiss I, Speiss II, Passavant, – Vischer.

D Kloss übergibt Messungen von Blutkörperchen:

1.) Deren eigenen betragen 3/385 Millim. im Durchmesser. Selten die Dicke des Theilstriches mehr.–

2.) Die zierlich verschwindend runden Körperchen in dem unbe[…] & übergebenen Präparaten gehen meist bis nah zu 4/385 Millim.

3.) Die länglichen Körperchen, welche 3/385 Millim. im kleinern Durchmesser halten, zeigten den größten Durchmesser bis zu 5/385.

Die wenigen Körperchen, welche die Länge angegebener Linie etwas überschreiten, aber 6/385 Millim. nie erreichen, halten dagegen weniger als 3/385 Mm. Breite, also auch keine Volumenvergrößerung.–

D Kloss zeigt ein Präparat von farblosen Oscillatorien, welche obwohl sie sich bewegen schwer für Pflanzen zu erklären sind.

D Schmidt übergibt ein Präparat von den Lachhaaren s. 307 Sitz; – welche nur die

gar ähnliche Zusammensetzung zeigen.

Dr Schmidt demonstrirt Präparate vom Theile eines am Typhus erkrankten (Wochen-dauernd [?]) verstorbenen, welche durchaus nichts Abnormes zeigen, –

ferner einen Durchschnitt von Scheiben [?], welche starke entwickelte Gefäße zeigen, an der Oberfläche des Corium.

Dr Schmidt hat den von Dr Vöcker übergebenen Magen näher untersucht, und erklärt die Gebilde für Zellenwände; welche Zellen, mit Zellen gefüllt. –

Prof Lucae behauptet sie seien mit Cylinderepithel besetzt gewesen.

Dies in der letzten Sitzung gesehene Objekt sei, nach Schmidt, aus dem Innern der Zelle heraus getretene Zellen, welcher Behauptung von Prof Lucae widersprochen wird.

Dr Hofmann demonstrirt ein Gehirn, welches Gliome enthalten haben soll; makroskopisch ist nicht mehr viel daran zu sehen; bei ~~dem~~ demselben Kranken zeigt die Dura mater des vorderen Theils des Rückenmarks eine entzündliche Eindruck-Verdickung [?] und befunden.

Dr Schmidt demonstrirt Stücke von einer sehr großen Niere, welche in hohem Grade fettig entartet ist. –

309te Sitzung d. 23 May 1868

Anwesend: D Schmidt, Passavant, Hofmann, Schott I, Kloss, Lorey, Deetz, Schott II, Lotz, Vischer

D Schmidt zeigt an, in Betreff des Zottenkrebses der 2 letzten Sitzungen, daß er einen analogen Fall in Förster's pathologischer Anatomie pag. 246 gefunden, und liest denselben vor. mit Kalkgerüste unter d. Zotten

Derselbe demonstrirt weitere Präparate von demselben und hält für d. [illegible] derselb Zottenkrebs des Magens [illegible] —

Derselbe bespricht verschiedene Präparate; und übergibt 3 Präparate von Herrn Jügermann.

Derselbe demonstrirt einen von D Bärwindt übergebenen weißen Stein, wie solche bei einer Patientin jedesmal unter den Erscheinungen d. Gallensteinkolik abgehen; ferner Präparate von demselben enthaltend Cholestearin und gelbe Körperchen von [illegible] Gefäßen.

Derselbe demonstrirt einen von D Hofmann übergebenen Tumor des vorderen Hirnlappens, derselbe besteht aus Spindelzellen, runden Zellen, Bindegewebe und eigenthümlichen großen Zellen, von welchen letztere einzelne einen [illegible] Inhalt haben; analog d. [illegible] v. Virchow II. 109. —

Ein frisches Präparat mit Salzsäure zeigt Luftblasen.

Ferner enthält d. Geschwulst ein Gerüste, welches aus Gefäßen und Bindegewebe zu bestehen scheint.

Dr Klotz theilt einen Aufsatz mit aus Virchow Archiv 41 Band 1868. von Friedreich, über Blutdrüsen, und ihre Entwicklung

310te Sitzung. 6 April 1868

Anwesend: Dr Schmidt, Lorey, Passavant.

Dr Schmidt: schenkt einige Präparate.

Dr Schmidt demonstrirt Präparate von einem von Dr Passavant übergebenen Polypen der weiblichen Urethra, welcher aus dünnen Spindelzellen besteht.

311te Sitzung 20 April 1868.

Anwesend: Dr Schmidt, Klotz, Lotz, Lorey, Bardorf, Vischer, Noll.

Dr Schmidt schenkt einige Präparate v weichen Gallensteinen, s. 309te Sitz.

Dr Lorey demonstrirt Urin, worin sich Bestandtheile finden, animalische Muskelfasern von einem Patienten, welcher wahrscheinlich eine Fistula recto vesicalis hat

Durch Obduction als Fistula ileo vesical. bestätigt.

Dr Schmidt demonstrirt Präparate von einer von Dr Passavant exstirpirten Brust,

Fibroma mammae, mit allmäligem Zugrunde-
gehen der Milchdrüsen und Milchgänge.

Dr Schmidt: meldet Dr Bardorf zum
Mitglied des ärztlichen Vereins. Die
Abstimmung ergibt ein ihm günstiges
Resultat.

Dr Schmidt demonstrirt ein weiches
gallertartiges Glioma cerebri. Viel Zellen-
kerne, Zellen, viele Gefässe u. wenig um-
gebendes Bindegewebe.

Dr Kloss: ein Praeparat von geheilter Fractur
vom Oberschenkelhals bei einem 76 j. alten Manne.

Derselbe demonstrirt Präparate v. Bambusa-Körnern:
und hält einen kleinen Vortrag über dieselbe:
Auf Zusatz von Säuren entwickeln sich Luft-
blasen, es bleibt aber ein ringförmiges
blasses Gerüste zurück.

Dr Schmidt dem. Präparate von d. Tumor der
309ten Sitzung, aus Spindelzellen bestehend.

Dr Schmidt dem. Präp. v. Membran. diphtheritic.
von Dr Passav. übergeben, welche er mit Liquor
Kali caust. behandelt (gekocht), und gewaschen;
wobei als Rückstand Mycel- Pilzsporen geblieben.
~~[illegible]~~. Auch und in der Diphth.
Haut finden sich außer den gewöhnlichen
Bestandtheilen eine größere Anzahl Sporangien.

311te Sitzung d. 4ten Mai 1868.

Anwesend: D Schmidt, Passavant, Geyler, Lorey, Bardorf, Lotz – Vischer –, Spiess 4

Die Präparate der letzten Sitzung von Diphtheritis-Membranen herrührend werden nochmals vorgezeigt; bei welcher Gelegenheit D Geyler einen kleinen Vortrag über die Genese der Sporangien hält.

D Schmidt dem. Präparate von Psammom-Körnern, welche er in letzter Zeit bei vielen Sektionen gefunden.

D Schmidt dem. Präparate von dem Gehirn eines während des Lebens an zuweil. epilept. Anfällen leidenden und ~~unter~~ an Apoplexia verstorbenen Arztes aus Südamerika; Erweich. und Schwund des linken vordern Hirnlappens (Höhlung wie [illegible] d. [illegible] d. [illegible])

D Schmidt dem. verschiedene Geschwülste (Gliom)-:

1.) eine solche an einer Spitze der Nebenniere.

2.) eine vom Magen, von demselben Patienten. Natur derselben nicht bestimmt. Beim Ausziehen bleibt ein Gerüste zurück.

3.) ein aus der Schläfe ausgezogenes Geschwulst: Cancroid (Epithelium!).

312te Sitz. d. 18 Mai 1868.

Anwesend: D Schmidt, Spiess I, Passavant, Kloss, Lotz, Lorey, Bardorf, Vischer

D Schmidt dem. Präparate von einem Geschwulst d. Oesophagus, welche die Trachea durchbohrt hatte: Epithelium-Zellen; bei Präparaten durch Abschaben gewonnen; — Faserzüge mit Alveolen mit diesen Zellen gefüllt, bei solchen von Durchschnitten; —

D Sch D Kloss: demonstr. gelatinisirende Zinnsäure.

D Schmidt dem. Epithelzellen vom gewucherten Plexus choroideus: unregelmässig gestaltete Zellen mit Ausläufern.

D Schmidt dem. (vorläufig) Präparate von einer genuinen Lunge, der obere Lappen roth, der unteren grau. Hepatisation zeigend. Präparate von letzterer (Abschabsel) zeigen nur Eiter-zellen; erstere Eiter- und zahlreiche Epithelzellen.

D Kloss: dem. Monas prodigiosa: bisquitförmige Körperchen mit, meist 2, stark lichtbrechenden Kernen, von welchen einer roth ist. Diese roth Farbe hält derselbe für Reductions-Erscheinung. —

313 Sitzung d. 15 Juni 1868

Anwesend: D Schmidt, Kloss, Hofmann, Lotz, Lorey, Vischer.

Dr. Schmidt beantragt Dr. Koch zu beauftragen einen Polarisationsapparat anzuschaffen. Angenommen.

Dr. Koch: demonstr. Präparate von Keuchhusten Sputis, mit Blutbeimischung, wobei die Körperchen vorhand(?) und darunter ~~eine~~ die bedeutend eigenthümliche sattelförmige Aneinanderreihung zeigen (durch den Schleim verursacht).

Dr. Schmidt dem. ein Präparat v. Myelin in Bronch.(?) Sputis.

ders. dem. Präp. v. grauer u. rother Hepatisation (l. [illegible] [illegible]); in welch. sich Indigo befindet.

ders. dem: Präparat v. grauer Hepatisation, mit braunen Fetttropfen, welche sich vergrößern in Körnchenzellen. In den Tropfen entstehen in einzelnen Krystalle, von brauner Farbe, oder auch ganze Massen; ~~[illegible]~~ auf welche Weise er glaubt, daß obige Indigo-Stückchen sich bilden. Diese Präparate wurden mit Schwefelsäure behandelt.

Dr. Schmidt: dem. Präparate vom ~~[illegible]~~ Chorion des Hühnereis, äußere Schichte, und schenkt eine Anzahl Präparate.

Dr. Schmidt: dem. eine zottige Masse, welche einer Frau abgegangen nach 2 monatlich. Cessiren d. Menses. – : besteht aus [illegible]körperchen, auf glatter Fläche(?).

Dr. Schmidt dem. Trichosomum ~~[illegible]~~ - Eier aus der [illegible] Blase der Ratte; und [illegible] aus derselben Blase, zeigt viele Eier in verschiedenen Stadien enthaltend.

und seinen Trichosomum-Embryonen.

314te Sitzung d. 29 Juni 1868

Anwesend: Dr Schmidt, Kloss, Passavant, Lotz, Lorey, Vischer, H. Schmidt, Noll.

Dr Passavant: dem. ein Kaninchen, welches er mit frischer ~~Hühner~~ Diphtheritismembran (von d. Tonsille eines verstorbenen Kindes) in das Präputium inoculirte, und welches 4 Tage darauf gestorben. Die Sektion zeigte sehr heftige Entzündung der Urethra, ohne diphtherit. Charakter.

Dr Schmidt dem. Fragmente von der äußeren Eihaut der ~~Natter~~: Eidechse (Lacerta agilis). Kalk in Schüppchen abgelagert. Die innere Eihaut zeigt Nichts besonderes.–

ders. dem. ein mikrosk. Präparat von einem menschlichen Ei.

ders. dem. eine Leber von einem 18 monatlichen Kind, mit Knollen (Syphilom). Mikr. Präparate von derselben: rundliche Zellen mit Bindegewebe verbunden.

ders. dem. Präparat v Fibroma mammae.

Dr H. Schmidt meldet sich zur Aufnahme als Mitglied.

Dr Noll hält einen kleinen Vortrag über einen Einsiedlerkrebs aus dem rothen Meer. Häufig zeigen die

Nadeln in einem Achsencanal von wechselnder Dicke, mit einem meistens geschlängelten Kieselfaden, oft mit Körnchen umgeben.;

derselbe dem. Präparate mit diesen Nadeln, –

ferner: Gemmulae von Spongilla fluviatilis, mit Amphidiscen, sowie Spiculae von demselb. Schwamm.

Derselbe schenkt ein Präparat, davon –

Dr H. Schmidt: dem. eine rothgelbe Masse, welche sich auf der Wundfläche 2 Tage nach der Beseitigung eines Drüsentumors an den Stellen gezeigt hatte, wo die Geschwulst mit den Fingern abgequetscht wurde. Nach 3 Tagen zeigte sich diese Erscheinung nicht mehr.

D Schmidt erinnert bei dieser Gelegenheit an die vor 2 Jahren beobachtete rothe Absonderung aus Schweißdrüsen.

Ein mikroskop. Präparat d. dies. Masse zeigt Eiterzellen und v. Haematoidin-Nadeln.

D Schmidt dem. den Darm des oben erwähnten Kindes: im ganz. Darme große Peyer'sche Plaques und geschwollene Mesenterialdrüsen, sowie Gaumen, Kehlkopf und Rachen mit der diphther. Auflagerung. —

315te Sitzung d. 13 July 68

Anwesend: Dr. Schmidt, Kloß, Spieß I & II, Fischer, Passavant, Hofmann.

Dr. Schmidt dem. Präparate eines Cholesteatoms (Perlgeschwulst) vom Stamme.

Ders. Präparate einer Gehirnerweichung, die Erscheinungs wie ein Echinococcus cerebri aussah.

Ders. Präparate eines Myoms aus dem Uterus

Ders. Präparate der diphtheritischen Plaques im Darme, ebenso von der Mandel re. des schon in der vorigen Sitzung erwähnten Kindes. bei beiden zeigt sich ganz dasselbe Bild, so daß daraus hervorgeht, daß die Darmgeschwüre nicht typhös oder dergl. sondern diphtheritisch infiltrirt sind. Ferner Präparate des Larynx mit der diphtheritischen Einlagerung u. darauf noch Flimmerepithel.

Die Abstimmung über Dr. H. Schmidt ergibt dessen Aufnahme.

316te Sitzung d. 27 Juli 1868.

Anwesend: D Schmidt, Lorey, Passavant, Hofmann, H. Schmidt.

D Schmidt theilt eine Anzahl v. Präparate von den Eihäuten der Eidechse. –

Angeschafft: Quaterly Journal N 31.

D Schmidt dem. Präparate von der Leber einer an akuter Phosphorvergiftung gestorbenen Person. Leberzellen ganz zu Grunde gegangen, nur Fett. Herz ebenso verfettet.

desf. Präparate von dem Syphilom der Leber 1. 314t Sitz., – mit Alkohol behandelt, wodurch die Zellen deutlicher hervortreten.

desf. dann. aus gespaltene Syph. Mandeln.
ferner ein Präpar. v. einem Typhus Plaque, dieselben Zelleninfiltration zeigend, wie Syphilitis.

Dr H Schmidt dem. einen großen Geschwulst vom Schenkel des Großhirn, welche er für einen Tuberkel erklärt. An der Lunge fand sich frische Tuberkulose .; von ein 3jähr. Kind. Die mikrosk. Untersuch. ergibt, daß obige Geschwulst ein Tuberkel ist. –

Dr Hofmann theilt die Krankengeschichte und den Sektionsbericht eines zweitägig Verstorbenen mit. In beiden Corpor. striatis kalkige Konkremente. –

Dr Schmidt dem. Präparate von dass. Hirn. Die Kalkkonkremente sind keine Schwämme, sind eingelagert, in großer Anzahl in die Gefäße in den größeren [illegible] in den kleinen große Körnig ; ~~[illegible] durch dieselben [illegible] Gefäß~~, von verkalkten Massen [illegible] nicht zu entdecken.

Derselbe erklärt sich [dieser] entgegen Rokitansky II. 472, daß diese Gebilde von den Gefäßen ausgehen, und schließlich zum Zerfall derselben führen. Die Kalkablagerung scheint zwischen Bindegewebshaut und Adventitia aufzutreten.

Dr Lorey meldet Dr Marder zum Mitglied des Vereins.
Die Abstimmung ergibt seine Aufnahme.

317te S.z. d. 10 Aug. 1868

Anwesend D. Schmidt, Lorey

Da wegen D. Varrentrapp's Vortrag über Kanalisation von Frankfurt Niemand weiter erschien, wurde die Sitzung aufge- ~~[illegible]~~ hoben. —

318te Sitzung den 24 August 68.

Anwesend Dr. Schmidt, Kloss, Passavant, Fischer, Schmidt, Lotz, Lorey; Nardner, Hoffmann.

Dr. Schmidt (Prof.) demonstrirt eine, durch Dr. Baist ihm übersandte, von einem Knaben per anum entleerte, aus Bockenheim: — Die mikrosk. Präparate zeigen sich Kanäle mit starker Verzweigung, (Niere!). Ende April 1867 (293te S.z.) wurde von D Schmidt ein ähnliches Gebilde demonstrirt. —

Desgl. dem. Präparat von einem Zottenkrebs der Blase. —

Desgl. dem. Präp. von einem großen Enchondrom des Humerus —: entwickelt von Knorpelzellen: 1) aus Bindegewebs-körperchen; 2) aus [illegible], 3) aus Markzellen ? —

Nächste Sitzung d. 5ten Oktober.

318te Sitz. 5te Oktob. 1868.

Anwesend: D Schmidt, Kloß, Lorey, Lotz, Passavant, Vischer — H. Schmidt u. Hoffmann

D Schmidt: dem. Präparate von Geldmacher von der Luisenburg bei Wunsiedel.

Derselbe berichtet über die wichtigsten Arbeiten der Dresdener Naturforscherversammlung:

1. v. ~~Gerl~~ Gerlach, über die Kreuzung an der Ursprungsstelle des Hypoglossus.

2. v. Ebert: über Landseide unter der Haut d. Frosches.

3. über d. Vortrag von Hiß über die Entwicklung d. Hühnchens.—

4. Brücke in Wien über Entwickl. der Hautnerven.

D Kloß: dem. Präparate von gekochten Kartoffeln mit Monas prodigiosa, welche ihre rothe Farbe bewahrt.—

Lorey: einen schwarzen Pilz aus dem Zellkern eines Fischmilch (Mucor).—

D Schmidt. dem. eine Anzahl Präparate, welche er in Dresden geschenkt bekommen, von Prof. Stieda in Dorpat.

D H. Schmidt wird zum Mitglied gemeldet. D. Abstimmung ergibt seine Aufnahme.

319te Sitz. 19 Okt. 1868.

Anwesend: D Schmidt sen., d. jun., Passavant, Lotz, Lorey, Vischer., H. Schmidt. Speiß.

D Schmidt sen. dem. Pilze von Nadeln der Rothtanne (Pinus picea) in der Nähe von Forsthausgarten. Große gelbliche (rostfarbene)

Universitätsbibliothek Johann Christian Senckenberg
Frankfurt am Main

Pilzsporen in den Epithelien der Medulla liegend.

Dr Schmidt sen. dem. Bandwurm vom Hunde:
Taenia straminea: derselb. hat 4 Saugnäpfe nicht am Kopfe, keinen Hakenkranz.
Präparat: Entwickl. der Geschlechtstheile, —
Kopf mit 2 ausgestülpten Saugnäpfen.

Dr Friedleben(?)
Ders. dem. ein Stück Leber, von Dr Friedleben überkommen, von einem 3 jährigen Kind herrührend, welches nach überstandenem Scharlach, von Icterus befallen wurde und nach mehreren Tagen starb. Die Präparate zeigen Fetttropfen und Detritus von Leberzellen: Degenerirte Leberzellen(?).

Ders. dem. Urin mit hyalinen Cylindern und Epithelien —

Ders. dem. Urin von einer Frau, welche während der Schwangerschaft an Albuminurie & Retinitis albuminosa gelitten, jetzt nach der Niederkunft kein Albumen mehr hat; dagegen zeigt der Urin noch Fibrinniederschläge(?) (Epithelien) und Cylinder.

Ders. dem. eine von Dr Passavant am [illegible] exstirpirte Mastdarmgeschwulst. Dieselbe besteht von außen her aus Bindegewebe, Zellen und Epithelien [illegible] —

320te Sitz. d. 2 Nov. 1868.

Anwesend: Dr Schmidt I & II, Hoffmann, Vicke(?), Klotz(?), Lob(?), Lorey, Passavant — Spiess I & II

Dr Schmidt I: [illegible] Glieder von der ~~Taenia~~ [illegible] mit ~~[illegible]~~ [illegible]? H. Schmidt —

D Schmidt I. dem. ein Stückchen faulen Geweihs (vom Kolbenhirsch) aus der Sophienhöhle im Ahorngrunde der Fränkischen Schweiz bei Rabenstein. Die Stange ist durch Fäulniß hohl, und der Rand verdickt und zeigt dieselben Verdickungen wie heute, woraus folgt daß der Hirsch ein Kolbenhirsch war.

Ders. dem. Präparate von d. Muskelmagenschleimhaut der letzten Sitzung mit mehr Epithelien —

Ders. dem. Urinniederschlag: mit Salzsäure dargestellten salzsauren Natronharn. —

D Vischer meldet D Scholl als Mitglied d. Vereins an.

321te Sitzung d. 16 Nov. 1868.

Anwesend: D Schmidt, Kloss, Passavant, Geyler, Lotz, Bardorf, Lorey, Spiess I, Scholl, Spiess II, H Schmidt, Vischer

Als Gast Herr Mechanikus Albert.

Herr Albert dem. sehr schöne mikroskop. Präparate von J. Möller, aus Wedel in Holstein: Diatomaceen. —

Die Abstimmung über D Scholl ergibt s. Aufnahme

D Schmidt I schenkt eine Anzahl ihm von Prof. Stieda u. Mahler in Dresden übergebene Nervenpräparate, und Botryocephalus latus.

D Geyler hält einen Vortrag über die Krankheit des Fichte d. Pinus picea (cf. 319te Sitzg) Chrysomyxa abietis, zuerst von Unger beschrieben. Er kommt hauptsächlich in höheren

gelegenen Waldungen vor; braucht 2 Jahre zu seiner Entwickl., und ist den Bäumen oft gefährlich.

Derselbe: hält ferner einen Vortrag über das Goldmoos: s. 318 Sitz./ Schistostega osmundacea. –

D. Kloss: theilt einen Artikel aus Virchow's Archiv 1868 s. S. 383. mit, über einen Generationswechsel von Saprolegnia und Mucor: .. mit lebend. Stoffen Mohl u. de Bary –

D. Schmidt. dem. Bandwürmer mit 4 artig. Haken von Ochsen: Taenia denticulata. –

322te Sitzung: 30 Nov. 1868

Anwesend: D. Schmidt, Kloss, Passavant, Spiess, ~~Dietz~~, M. Schmidt, – Müller, – Gerlach, Vischer, Scholl.
Als Gast anwesend D. Gerlach

D. Schmidt. dem. weitere Präparate von Chrysomixa abietis, – und schnell Präparate davon, sowie solche vom Goldmoos. –

Ferner ein Präparat mit von einer [illegible] Pflanze entnommenen Flagellaten –

D. Schmidt u. Gerlach demonstriren einen von D. Grandhomme übergebenen Zungenkrebs: Cylindrom. –

Epithel (Schnitt nicht geschnitten) –

D. Schmidt dem. Präparat von einem dichtstarken Fleck der Zunge. (von D. Passavant übergeben): dichtzellige Massen zwischen die Papillen der Haut eingelagert. –

323te Sitzung d. 14 Dez 1868.

Anwesend: D Schmidt I, Lotz, Passavant, Schmidt II, Lorey, Kloss, Schott, Bardorf, Vischer

D Lorey: dem. Harnsteine desselben —

D Schmidt: dem. ein Präparat mit Köpfen von Taenia solium.

D Schmidt: dem. Präparate von ~~diphth. Mandeln~~ Diphtheritis; Membranen z ~~[illegible]~~ mit [illegible] Zellen. (aus dem Kehlkopf ~~[illegible]~~ entstehend.

D Schmidt dem. Präparate von einer der ~~Dr~~ Passavant der Wange exstirpirten Geschwulst; Letzterer erklärt es für ein Papilloma.

D Schmidt d. Gerlach fahren fort Präparate von Cylindern zu zeigen.

324 Sitzung 28 Dezember 1868

Anwesend Schmidt Stiebel sen. Vischer Passavant Kloss. Herm Schmidt Wolff

Dr Schmidt zeigt [illegible] mit [illegible] und [illegible] [illegible] behandelt, wobei sich die [illegible] in den [illegible] [illegible] Zellen [illegible] [illegible].

[illegible] von Herrn [illegible] Dr Gerlach Janzsch [illegible] nebst Begleitschreiben wird

überraschend schönen Abbildungen
Tafeln der Mikr. Flora
und seinen Kunstbeilagen
Wasserzeichen v. Leipz. 1862
und neuen beschlossen, dem
Herrn Dr J. Schmidt dafür
zu danken.

Dr Schmidt zeigt Bernstein-
stücken X ll von einem Bernstein
der angeblich an Moselufer
Reichthum gefunden [illegible], ab-
wechselnd Wassertropfen
und [illegible] Blättern

Ferner Mittelgänge aus einem
Knochenstück mit Knochenzellen (2.1.)
angefüllt.
Ferner gestielte Vorticellen
[illegible] aus der Leibeshöhle
eines Wurms, mit Pigment-
zellen, ~~Stiel~~ Stiel aus Binde-
gewebe.

325te Sitz. d. 11 Jan 1869.

Anwesend: D. A. Schmidt, Schoss, Spieß I. Lorey, Spieß II. Passavant, Hoffmann, H. Schmidt. Scholl.

D Schmidt: dem. weitere Präparate von Krystallen aus Wein: Traubenzuckerkrystalle in verschiedenen Entwicklungsstadien.

ders. dem. Präparate zu einem [illegible] des Oberkiefers, mit Kalkablagerung.

ders. dem. den Chor. chorioid. von einem hydrocephal. Kinde, mit einem eigenthüml. Kern-Körper, welche ~~[illegible]~~ s. 326te Sitz.

326 Sitzung d. 25 Januar 1869

Anwesend: D Schmidt I., Kloß, Lorey, Spieß II. Lotz, Passavant, H. Schmidt, Bardorff.

D Kloß. dem., die Polarisation der in der letzten Sitzung demonstr. Harnsäurekrystalle.

D Schmidt: dem. den Körper v. Olea chowil d 325ten Sitz.; bestehend aus ~~[illegible]~~ Kalkablagerung.

Ders. dem. Urin mit zahlreich. Eiterkörperchen und Schleim.; dieser Urin enthielt kein Eiweiß.

Ders. dem. rothbraunen Belag von einem Brandverband bei..., mit eigenthümlichen [illegible] röthlichen [illegible]; ~~[illegible]~~ [illegible]

ungeschickt – Mit dem Fragmente –, – [illegible]krystalle. –

~~## 327. Sitzung vom 8 Februar 1869.~~

~~Anwesend: Dr Schmidt I, Spieß I, Kloß, Lotz, M. Schmidt, Passavant, Bardorff, H. Schmidt, Spieß II~~

~~Dr Schmidt demonstrirt eine diphtheritische Membran. Er fand meistens einkernige Zellen in der Membran. In einer andern fanden sich nur Epithelien in amorphe Masse eingelagert.~~

328te Sitzung d. 22 Febr 1869

Anwesend: D Schmidt I, Passavant, Lorey, M Schmidt. Stoltz, H Schmidt. Hoffmann, Bardorff.

D M Schmidt. dem.: Die bei der diphther. Membran (s. 327te Sitz.) heben sich die einkernigen besser, wenn man einige Tage in Kali bichromic. gelegen. Derselbe ist nun von der Richtigkeit der Buhl'schen einkernigen Zellen überzeugt.

Dr Schmidt I. zeigt 2 Objecttr. Präparate von demselben Individuum, d. 14. u. 16ten abgezogen. Die Erste zeigt hauptsächlich Epithelien ohne [illegible] Eiterformen; obwohl Pilzformen in Menge darin sind; — die Zweite: besteht aus einkernig. Zellen.

Dr Schmidt I. dem. Harnsäure niederschlag mit vielen ~~Sanduhr~~ Dumb-bell-Krystallen.

ferner, Harn von Morbus Brighti mit eigenthümlichen ~~[illegible]~~ ~~[illegible]~~ nadelförmigen Krystallbüscheln (Harnsäure?) —

Dr Hoffmann dem. eine kugelige Geschwulst der Dura mater (Fibrom). —

Dr Schmidt dem. Präparate von derselben.

Dr Schmidt dem. einen [illegible] die Meningen mit breiten einkernigen Zellen.

329te Sitzung d. 23 März 1869

Anwesend: Dr Schmidt I., Passavant, Bärwindt, — Spiess I., Lorey, M. Schmidt, Kloss, H. Schmidt.

Als Gast: D. Pacheco, Lotz. —

Dr Schmidt I. dem. Urin von einem an Morbus Brighti und Hydrops leidenden Patienten. [illegible] ist vor[illegible]. Der Urin enthält auch zahlreiche Epithelien und Cylinder, und [illegible] ferner dem. daß er in dem Präparate der eigenthümlichen Harnkrystalle d. 328ten Sitz. Derselbe erklärt sie, nach der Murexid-Probe und nach ~~[illegible]~~ Krystallgestalt, Unlöslich in Liq. Kali caust. ~~[illegible]~~ und unlöslich [illegible] d. [illegible] für Harnsäure. —

D Bärwindt berichtet über einen Fall von ~~Zahnverdrängung~~ von dislocirtem Zahnbeutel, (durch Echinococcus veranlaßt.) – Derselbe Patient bildete ~~[illegible]~~ beziehungsweise ~~[illegible]~~ zum ~~[illegible]~~. Die Section ergab, daß der Alveolus die obere Wölbung des Zahns einnahm, und nur durch eine dünne Membran von der Schleimhaut getrennt war. Der Beutel enthielt eine große Menge halb~~verfaulter~~ zerfallener Scolices. –

Dersl. dem. Präparate dieser Scolices, ferner Präparate von der Echinococcus-Haut.

330te Sitzung d. 22 März 1869.

Anwesend: D Schmidt I, Passavant, Kloß, Lotz, Lorey, Bardorff, M Schmidt, H Schmidt.

D Lorey erstattet die Rechnungsablage pro 1868/69 und berichtet, daß D Ohlenschlager seinen Austritt angezeigt.

D Kloß berichtet über einen Vorschlag von Listing zur Verbesserung der Mikroskope auf einem abgeänderten dioptrischen Wege; Göttinger gelehrte Anzeigen 1869 N 1.

Die im Verein angestellten Versuche ergaben kein günstiges Resultat.

D Schmidt dem. eine Kleiderlaus.

Dersl. dem. ein Sporangium (?) aus gewöhnlichen Sputis.

ders. dem. ein verdaltetes Uterus~~fibroid~~ Polyp[en], sowie Präparate von demselben.

ders. dem. ein von DrHSchmidt übergegebenes Carcinom der Achseldrüsen, sowie Präparate von demselben. Das ~~Präparat~~ Carcinom stammt von einem 42 jähr. Manne.

ferner ein von DrPassavant übergebenes ein frisches Fibroid der weiblichen Urethra —

DrLotz dem. Sporenträger, und bespricht dieselben bei allen [illegible] Zweifeln zu finden.

33te Sitzung (5 April 1869

Anwesend: Dr Schmidt, Dr. Spieß I, Dr. Passavant, Dr. Stiebel, Dr. Hoffmann, Dr. Wallach, Dr. Fosko, Dr. Lotz, Lorey., Spieß II. Vischer (und Lorenz, als G.B.)

DSchmidt: dem. Bodensatz von Urin eines Patienten der an Albuminurie gelitten, sich nun wieder wohl befindet, während der Urin noch Albumen, sowie zahlreiche Cylinder enthält.

DrKloss dem. Präparate mit Saamen von Dolychos pruriens.

DrKloss dem. ~~Doppelt~~ Niederschlag von Urin i. [illegible] Urins(?). Der Urin stammt von einem Patienten, welcher nach Scarlatina vorübergehend an starker Albuminurie gelitten.

DSchmidt dem. Fibroide aus dem [illegible] ein zweiten Fall von mit ein Dauer~~[illegible]~~zellen, und stellt die Vermuthung auf, daß Fibroide im Gehirn meistens [illegible] Zellen enthalten.

ders. dem. Präpar. vom Epithelium des Mastdarms

desgl. dem. Präparate von einem Gallertkrebs von der Mamma

332te Sitzung d. 19. April 1869.

Anwesend: D. Schmidt, Klotz, Stiebel, Lorey, Passavant, M. Schmidt, Lotz, Schott, H. Schmidt, Spiess II, Hoffmann. Als Gast D. Letzerich aus Königst.
Victor Spiess.

D. Stiebel schenkt dem Verein das M.S. (?), welches sein Vater als Student und junger Arzt geerbt (?) hat. Der Verein spricht seinen Dank dafür aus.

Angekommen: Quarterly journal v. 34 new series —

D. Schmidt I dem. Präparat v. Dolichos pruriens.

D. Klotz dem. frische Darmsaiten (?), welche sich im [illegible] Zustand (?) befinden.

D. Schmidt I dem. Sandkörner aus d. Zirbeldrüse

Desgl. dem. sehr große Bronchialdrüsen von einem an Rheumatismus acut. gestorbenen Mädchen; dieselben sind tuberculöser Natur; sonst (?) fand sich an keiner Körperstelle sonst Tuberculöses gefunden.

Hr.: Carlina acaulis (?) v. D. Passavant vorgezeigt.

D. Lorey berichtet über eine von D. Pagenstecher in Virchows Archiv 1868. 42. beschriebene Schleim-gefäßgeschwulst (?). —

D. Letzerich hält einen Vortrag über seine Theorie der Entstehung der Diphtheritis vorgelegt (?)

Virchows Archiv 1868. 3. 4 Band: Nengorskidakin's (?) Studien.

Derselbe leitet d. Krankheit von einem Pilz ab, welcher in d. Epithel der Schleimhaut seine Keimstelle findet, während Fäden in die tiefen Schichten zu dringen, die Epithelien zum Schwinden bringt, wodurch dann nach Abhebung der Epithelschicht die diphtheritische (?)

Membran aufstauten. Diese Sporen habe er nur an der Oberfläche gefunden. Derselbe verspricht in einer späteren Sitzung die Präparate vorzulegen.
Er theilt die Krankheit in 3 Stadien ein: 1) [illegible], 2) Abstoß. d. [illegible]; 3) Bildung der diphther. Membran. —

Derselbe schenkt die betreffenden Abhandl., sowie eine über die [illegible] der Geschmacksorgane

---

333te Sitzung d. 3 Mai 1869

Anwesend: Dr. A. Schmidt, Geyler, Lorey, Passavant, v. Schmidt., Lob. Kloss., Schott, Noll, [illegible], Letzerich, Bardorff, Melber, Stiebel, H. Schmidt

Angenommen: [illegible]: V 2.

Dr. Noll: demonstrirt Süßwasserpolypen und Muschel-embryonen, sowie Eier von der Unio batavus, (Flußmuschel), aus den Kiemen der Anodonten und hält einen Vortrag über deren Entwicklung.

Dr. Letzerich: setzt seinen Vortrag fort, und demonstrirt seine Präparate.

334te Sitzung d. 31 Mai 1869

Anwesend: Dr. A. Schmidt, Passavant, Lorey, Hofmann, Kloss., H. Schmidt, Schott, Spieß II

Dr. Schmidt: demonstrirt ein 5 Jahre altes Präparat von [illegible] Kalb in Jodlösung; ferner ein [illegible]präparat aus dem Jahr 1857; — [illegible] Präparat aus der [illegible] Trichinenfleisch (Trichinen im Muskelfleisch) a. d. J. 1863. — ferner Präparate mit Margarin-Nadeln, aus Sputis; — ferner demonstr. derselbe Haut von Elephantiasis arabum, Wucherungen von Epidermis und Bindegewebe mit feinen Kanälen, sowie Präparate von derselben

ferner Präparat von einer [illegible] infiltrirten!
Änderungen: Einlagerung von kleinen rundlichen Zellen in grösseren und kleineren Kanälen.
(von Dr Schott herrührend).

ferner Präp. von einem [illegible] der Brustdrüse: Drüsenzellen.

ferner Präp. von einem [illegible] Knochen, von einem Kinde.

ferner ein Zahnrudiment(?) nach einer Brust-Amputation(?) entstanden.

ferner Präp. v. einem [illegible] der Oberlippe: (Geschwulst bei Lebzeiten [illegible], und als [illegible] Geschwulst bezeichnet.

335 Sitzung den 14 Juni 1869.

Anwesend: Dr. Adolf Schmidt, Hoffmann, Spiess I, Passavant, Spiess II, Stritt(?), Lotz, Fischer, Kloss, Schmidt III, Schmidt IV, Noll

Dr. Schmidt demonstrirt: diphtheritische [illegible] Lunge

Dr. Schmidt schenkt eine Reihe von Präparaten in den Verein: Sputa mit Krystallen; Zuckerharn(?); harnsäure Kugeln; harnsaure Krystalle dargestellt aus harnsauren Kugeln;

(Dr. Schmidt demonstrirt auch Präparate von elephantiasis arabum;
derselbe dem. Präparate von einem aus der vagina abgestossenen [illegible] (übergeben von Dr. Spiess II), aus [illegible] bestehend.
Dr. dem. Präparate aus einem Gewächse im larynx (Carcinom(?));
" " " v. einem [illegible] (frisches Präparat). —

dito Epithelien [illegible] (Organ(?) Dr H Schmidt) mit vielen Riffelzellen.

Dr Schmidt: dem. Zungenbelag, meist aus Leptothrix bestehend.

336te Sitzung d. 28 Juni 1869

Anwesend: Dr A Schmidt, Kloss, Lorey, Spiess I, Spiess II, H Schmidt, Passavant,

Eingekommen: Max Schultze H. 3.

D. Kloß dem. einen eigroßen Stein aus dem Netz des Pferdes, aus Bindegewebe u. Schleim- Kalk durchsetzt, bestehend.

D. Schmidt dem. Präp. mit Pigmentablagerung von der medulla oblongata. [über der Zeile: vom [illegible] der pia mater]

Ders. dem. 1. Präp. v. Carcinom des Kehlkopfs: (Alveolen mit Zellenmassen) —

Ders. dem. einen Tumor d. Mamma aus Bindegewebe und Fett bestehend, wobei sich Steine, mit Zellen gefüllte Milchgänge finden. (Krebs im ersten Stadium?) —

Ders. dem. eine Geschwulst des S. Romanum, sowie Präparate von derselben oder [illegible]

1). Abschabsel: längliche Gebilde wie Zylinderepithelien aussehend.

2. Durchschnitt von einem kleinen Würzchen (Darmzotten mit Epithel)

3. Die übrigen Theile der Geschwulst bilden nichts Charakteristisches.

Dieselbe wird für ein Papillom erklärt. —

Derselbe dem. Alveolarkrebs der Leber, sowie Präparate von demselben.

337te Sitzung d. 13 Juli 1869

Anwesend: D. L. Schmidt, M. Schmidt, Wallach, Hofmann, Passavant, Lengovich, Spieß I, Loretz, Lorey, Vischer

D. M. Schmidt dem. Wucherung des Eyrundgrubes der 4ten Hirnhöhle, von einem Geisteskranken. Die Wucherungen bestehen aus ~~faseriger~~ Bindegewebe.

Ders. dem. einen schönen Kopf v. Taenia mediocanellata.

Ders. dem. ein Stück Darm, welches alle zwei Monate von einer Frau abgeht, und mitunter einen vollständigen Abguß des

Die glatte Fläche enthält zahlreiche kleine Öffnungen.

Uterus darstellt, die eine Fläche der Haut ist glatt, die Andere zottig. Die Zotten bestehen aus einem Längsmantel großer Zellen (Cylinderepithelien aus den Drüsen?). – Patientin leidet an einer Knickung des Uterus.

Ders. dem. einen Kehlkopf und Trachea mit Diphtheritis, – und Präparate von einem Struma von demselben; – ferner Präp. von der Diphther. Haut. –

Dr H Schmidt dem. Glieder von Taenia mediocan.

Dr Schmidt dem. eine cavernöse Geschwulst welche bei einem Neugeborenen Acephalus, wie eine Wulst von einem Ohr zum Andern sich erstreckte.

Derselbe dem. eine Membran, welche mit sonst normalem Urin abgegangen.

Ders. dem. Präp. von Carcinoma mammae; große Zellen und ein ~~[illegible]~~ Stroma, mit zahlreichen kleinen Alveolen; – ferner Präp. von einem ... Brustkrebs, ~~mit derbem Stroma und [illegible] Alveolen~~ mit viel faserigem Fasergewebe.

Ders. dem. Präp. von granulirtem Rückenmark, mit Gold behandelt, welche nur einen Mangel an Nervenfasern erkennen lassen; im Vergleich mit Präparaten von gesunden Menschen.

D Spieß beantragt das Handbuch für mikroskop. Histologie von Frey anzuschaffen. Angenommen.

338. Sitzung 27 July 1869

Anwesend D A Schmidt
Da niemand weiter erschienen wurde keine bis zum 4 October gemacht.

339. Sitzung 4 October 1869

Anwesend. D A Schmidt: Lorey: Kloss. – Hoffmann – Fabst Vischer. Schott,

Angekommen: Journal of microscop. science N 35 —: Stricker: Gewebelehre 1/2

D Schmidt. schlägt vor: Rindfleisch Lehrbuch d. path. Gewebelehre anzuschaffen. Angenommen —

D Schmidt. dem. ~~einen Geschwulst~~ eine Geschwulst, welche an dem 2 u 3 Brustwirbel (zeigt; bisher noch nicht beschrieben) fest der Brustwirbelsäule aufgesessen, und welche ein Ganglion ist; sie besteht aus Ganglienzellen, ~~mark~~ marklose und einige markhaltige Nervenfasern, Gefäßen; umgeben von verdicktem Bindegewebe.

Ders. dem. Präparate von derselben; darunter 1 Ganglienzelle mit 3 ~~Kernen~~.

Ders. schenkt verschiedene Präparate, ebenso einige von D Noll —

Ders. dem. Präp. v. einem Schnee von Monte ~~ro~~ Rosa —

Ders. dem. f eine Stange mit eigenthüml. Auswuchs. –

Ders. dem. Präparat v. Elephantiasis glabra.

Ders. dem. ein isolirtes Gebilde der Mamma:

340. Sitzung d. 18 Okt. 1869

Anwesend: D A. Schmidt, Lorey, Fresen., A Schmidt, Kloss, Schott.

D Schmidt dem. den Kopf von Taenia linea vom Feldhuhn.

Bei 4 Bandwürmern, welche D Schmidt bei Feldhühnern aus Mosbach (Rheinhessen) gefunden, zeigt sich die Eigenthümlichkeit daß der Rand der Saugnäpfe mit länglichen Stacheln dicht besetzt ist

(Algen) z. B. Doo

Dr Schmidt zeigt ein Pediastrum, aus Rinnsalen an der Mainstraße, welches Herr Walderscheid für eine neue Species erklärt.

Ders. dann demonstr. ein von Herrn A. Metzler übergebenes Präparat, aus dessen Wasser sich das Pediastrum gefunden.

Ders. zeigt einen neuen kleinen Apparat zur Verfertigung sehr feiner Durchschnitte, von einem Instrumentenmacher in Bonn.

Ders. dem. Tripelphosphatkrystalle aus Urin.

Ders. dem. Präparate mit Tuberkelzellen.

Ferner Präparate aus scheinb. Lunge mit verdickten weißen Wällen, welche aber keine Tuberkelzellen enthielten

Ferner Durchschnitte von kleinen Haarwurzeln.

f. Ph. — Dr Kloss referirt über den Aufsatz von Dr de Bary in der Sammlung von Vorträgen von Virchow & Holtzendorff.

341te Sitz. Sbd. d. 1 Nov 1869

Anwesend: Dr H Schmidt, Passavant, M Schmidt, Kloss, Schott, Lorey, Spiess II, Lotz, Victor

Lobuläre — Dr H Schmidt dem. Präparate von einer Rinderlunge, mit weißen käsigen (stark) Einlagerungen. Derselbe erklärt diesen Vorgang, entgegen Rindfleisch S. 242, für eine weiße Pneumonie: (Ablagerung weißer Blutkörperchen, auch dass. Präparat wiederum v. Dr Schott. s. 334 Sitz.) —

Ders. zeigt Präp. vom Mark der Nymphaea alba mit krystallhalt. Nadeln.

Ders. dem. Präp. v. Tabes dorsalis: Degeneration der hinteren Stränge. Das Rückenmark war seit mehreren Monaten in Müller'scher Flüssigkeit —

Die Präparate geben kein charakteristisches Bild;

—

mikroskopisch: hirsekorn(?) Stränge durch Goldlösung schwarz gefärbt: Bindegewebe
blau

Dass. dem. Präp. von einer Kaninchenniere, Injection von dem Ureter aus (von Stud. Flesch verfertigt), welche zur Seite der Harnkanälchen ein ~~[illegible]~~ ~~[illegible] zeigen~~ — von denselben scheinbar ausgehender injicirter Röhrensystem zeigen.

342te Sitz. d. 15 Nov 1869

Anwesend. D A Schmidt, Lotz, Lorey, Klaß(?), Passavant, H. Schmidt, Vischer, M Schmidt, Schott, Spieß II, Hofmann

D A Schmidt dem. Präp. von einer Lunge, deren Pleuraüberzug weiße Knötchen von einem schwarzen Pigmenthof umgeben, zeigte.

(D Vischer schlägt D Langerich zum Mitglied vor. ~~aufgenom.~~)

Ähnliche Ablagerungen, nur kleiner, fanden sich bei einem an Carcinom Verstorbenen.

Es bleibt streitig, ob diese Gebilde für Tuberkel zu halten sind.

Dass. dem. Tuberkel aus der Leber von einem an Tuberculos. acut. Verstorbenen; das mikrosk. Bild zeigt Stränge (Gefäß.) deren Wand mit kleinen Zellen besetzt sind. An andern Stellen fanden sich deutliche Tuberkel in den Wandungen der Gefäßen, ebenso in den Wandungen der Gefäße der Milz und Gefäße(?) der Lunge —

D Lorey dem. Cylinder aus hirsekorngroßen(?) Urin nach Scharlach —

~~D A Schmidt dem. [illegible] von Tuberculos.~~ acute.

343te Sitzung d. 29 Nov 1869.

Anwesend: Dr A Schmidt, Lorey, Lengerich, H. Schmidt – A Schmidt – Schott – Spieß I –

Dr A Schmidt dem. Stücke von Lunge mit Peribronchitis chronica. –

ders. dem. Stücke eines ~~Netz~~ d. Dünndarms ausgelagerten kleinen Knötchen mit (~~Miliartuberkeln~~), von einem an Morbus Brightii Verstorbenen. Dieselben sind nicht für tuberkulösen Ursprungs zu halten.

ferner: Präparate von Netz desselben Individuums, mit ähnlichen Auflagerungen.

Ders. dem. Präparate von schwarzem Zungenbelag, von D Spieß übergeben. – Derselbe besteht aus Fäden mit Epithelien, schwarzem Belag ~~und~~ einzelnen Pilzen, und sah viele Pilzsporen.

Derselbe demonstr. Präparate von Epitheliom der Nymphen mit Riffelzellen.

344te Sitzung d. 13 Dez 1869

Anwesend: Dr A Schmidt, Spieß I., Passavant, Kloß, v Schmidt, Lorey, Vischer, Spieß II.

Dr A Schmidt dem. Taenia angulata d. Schwarzamsel, bei welcher die reifen Glieder noch einen lang heraus hängenden Penis zeigen; –

ders. dem. weitere Präparate von den Knötchen des Netzes (s. 343te S.) –

ders. dem. einen Echinococcus-Sack aus der Lunge – (aus d. Bürgerspital) –

ferner Präparate von einem Cystenhaufen d. Leber, aus Bindegewebe bestehend; der Inhalt dieser Cyst

besteht fast nur aus ovalen Zellen und Detritus.

Dr M Schmidt dem. den Inhalt einer Geschwulst hinter den Tonsillen, welche sich als eingedickter Eiter erweist —

Dr A Schmidt dem. eine weitere Cyste aus der Lunge (im Griesheimspital) gefunden, welche 1 ein Echinococcus ist —

ders. dem. Schnittpräparate von croupöser Pneumonie, [illegible] aus späterem Stadium d. Resorption —

ders. dem. Abschabsel von einem Tumor d. Augenhöhle, [illegible] viel gestaltige Zellen enthaltend; der Tumor selbst zeigt sehr entwickeltes Gerüste (Alveolardrüse) —

ders. dem. eine Muttergeschwulst von einem Duodenal Krebs —

345'' Sitzung 27. August 1864

Anwesend die Herren: Dr. A. Schmidt, M. Schmidt, Kloss

Als Gast anwesend stud. med. Flesch

Stud. Flesch demonstrirt sein Mikroskop von Gundlach, dasselbe bewährt sich durch Auflösung der 3 Systeme bei Pleurosigma angul. als ein sehr gutes.

Dr. A Schmidt demonstrirt den Inhalt der in voriger Sitzung erwähnten Cyste an der Leber [illegible] welche sich als Krebs erweist; das Ganze ist also [illegible] ein [illegible] Krebs, derselbe demonstrirt Cylinderepithelzellen aus [illegible] Cylinderepith. einem Krebs des Duodenums.

Ferner eine Leber mit Löchern bei einer an Metritis puerperalis gestorbenen Wöchnerin. Es sind fettende Leberzellen, ohne alle deutliche Grenze

346te Sitzung d. 10 Jan. 70.

Anwesend: Dr A Schmidt; Lorey, Langerich, Passavant, H Schmidt, Spieß I. Schott, Kloß, Spieß II –

Dr A Schmidt: dem. Würmer aus den Bronchien und der Trachea eines Rindes: Strongylus filaria –

Ders. dem. Präparate von Peribronchitis chronica in verschiedenen Stadien.

Ders. dem. schöne Präp. von Nierenzellen –

ferner Präp. von Krebs im rechten Vorhof, zwischen Endocardium und Muskel eingelagert,

st Präp. von Krebs der Gallenblase, von demselben Individuum –

ferner Präp. von [Schnürleber] Cirrhosi hepatis. –

347te Sitzung d. 24 Jan 1870

Anwesend: Dr A Schmidt, Hofmann, Passavant, A Schmidt, H. Schmidt, Lorey – Lengerich, Schott. Vischer. Kloß –

Dr A Schmidt. dem. sehr seltenen Fall von Vorkommen von Cystin im Urin: Patientin, 19 Jahre, etwas anämisch, klagt nur über unbestimmte Schmerzen in der Nabelgegend. Urin schwer 1025, enthält beständig einen weißen Satz. –

Ders. dem. einen großen fibrösen Ohrpolypen, sowie Präp. von demselben. Unter den Präparaten vom Abschabsel finden sich viele Zellen mit Ausläufern, ähnlich wie Ganglienzellen.

ferner Präparate von [Hirntuberkel], in welchem jedoch kein Stroma nachzuweisen war, wie Rindfleisch angibt.

ferner Präparate vom Epithelium des Oesophagus.

Universitätsbibliothek Johann Christian Senckenberg
Frankfurt am Main

348te Sitzung d. 7. Febr 70

Anwesend: Dr A Schmidt, Spiess sr., ~~Langenbeck~~, Loretz, Lorey, Kloss, Lotz, Passavant, Vischer, M. Schmidt, H. Schmidt, Schott

Dr Lorenz wird zum Mitglied angemeldet. Angen.

Dr A Schmidt ~~Dem.~~ referirt wieder über seine [illegible];

Derselbe gibt öfter einen Schmerz in der Gegend des R. Ureters an, Kolikanfälle, welche plötzlich auftreten ~~und~~ und abgeschlossen c. 1 Stunde anhalten; im Urin finden sich darauf einzelne zusammengeballte Conglomerate.

Derselbe schenkt einige Präparate mit [illegible].

Dr Loretz referirt über eine Geschwulst, welche an der linken Seite des Halses sitzt; und demonstrirt ein Stückchen von derselben entferntes Stück. ~~Präparate von derselben zeigen~~ Weitere Untersuchung vorbehalten.

Dr. A Schmidt demonstrirt Präparate aus der Lunge, die einem 3monatl. Kinde, dessen Mutter an Phthisis gestorben. In Lunge, Leber, Milz fanden sich tuberkelähnliche Ablagerungen, die sich bei genauer Ansicht als Infiltrate ~~ge~~ ergaben, die Dr Schm. im Vergleich mit andern, für den Beginn der syphilitischen Neubildung hält?

349te Sitzung d. 21 Febr 1870

Anwesend: Dr. A Schmidt, Kloss, Loretz, Vischer, Lorey, Passavant, H. Schmidt. — Spiess!

Dr Vischer schlägt Dr Mappes und Blumenthal zu Mitgliedern vor. Angenommen.

Dr A Schmidt dem. [illegible] Harn eines [illegible], von Dr Ziegler dargestellt

desgl. dem. Crystalle aus Urin von einer Patientin mit periodischem Hydrops ohne Albuminurie — (entweder Urin ziegelfarbig oder [illegible])

Dr Loretz dem. weitere Präparate von seiner Geschwulst
(Schilddr.) Von einem Stroma ist nichts zu erkennen.

Universitätsbibliothek Johann Christian Senckenberg
Frankfurt am Main

Die Wahl zum Vorstand für das Jahr 1870/71 ergibt: Dr A Schmidt zum Präsidenten, Dr Loretz zum Sekretär —

Dr A Schmidt dem. käsige Pneumonie mit einzelnen Knoten; mikrosk.: dichtere, wenige gefärbte Zellen, welche vielleicht für Tuberkel zu halten sind.

Ferner Präp. von der Niere Knötchen; makroskop. Aussehen von Tuberkeln, mikroskop. Gefässe mit verdickten Wandungen.

350 Sitzung d. 7 Maerz 1870

Anwesend
Dr Schmidt sen. Loretz Blumenthal Lorey Kloss. Spiess jun.
A. Schmidt jun. Meppes Spiess sen. Schott, Referent

Die von Dr Loretz in der letztvorigen Sitzungen demonstr. Geschwulst zeigt ausgesprochen [illegible] Stroma u. die Charakter eines Zungenkrebs.
Ders. demonstr. ferner [illegible] und [illegible] ([illegible]) ✗

Dr Schmidt demonstr. auf Gichtkrystalle aus dem Arm eines Patienten nach 14 d. Lithiongebrauch
Desgl. Präparate aus verschiedenen Geschwülsten verschiedener Organe (Niere, Leber, Lunge, Drüsen) eines Patienten, theilweise melanotischer Natur. Ein Stroma ~~[illegible]~~ ist nicht deutlich nachweisbar; die meiste Wahrscheinlichkeit hat die Annahme eines (melanotischen) Sarkoms

351 Sitzung d. 21 Maerz 1870.

Anwesend.
Dr Schmidt, Referent, Loretz, Meppes, Lorey ~~Lotz~~ Kloss. Schott, Schmidt jun. Längerich Hofmann

Dr Schmidt sen. demonstrirt Präparate (derselben Geschwulst wie in der vorigen Sitzung.) Auch ausgepinselt zeigt sich kein Stroma; Dr Schmidt spricht sich für die Annahme eines rundzelligen Sarcoms aus.

Dr Loretz dem. Präparate der Leber u. Niere eines 27 1/2 Jahre nach der Vergiftung mit Phosphor verstorbenen Kranken; starke Verfettung der Leberzellen(?). ferner an der Spitze gegen Verengung der Lumen(?).

Dr Schmidt sen. Präparate eines Spindelzellensarkoms der Mamma; ferner eigenthümliche Höhlenräume in Schnitten durch ~~die~~ bronchopneumonische Lungenparthie, ferner Präparat v. Carcinoma uteri

Dr Loretz Präparat v. Cirrhose d. Leber bei Syphilis(?), mit wenig Bindegewebsentwicklung; ferner(?) Durchschnitte durch ~~einen~~ Darmgeschwür [illegible] in der Mucosa Tuberkelgranul. sich befinden

352 Sitzung d. 4. April 70.

Anwesend
Dr Schmidt sen. Hofmann Schott, Lotz
Blumenthal, Loretz Lorey Mappes,
Passavant H. Schmidt, Moß(?), Vischer, Spiess etc.

Dr Schmidt sen. demonstrirt Spindelzellen aus Schnitten die bereits in der vorigen Sitzung dem. verdickten(?) Spindelzellensarkoms der Mamma. zugleich zahlreiche fettig degenerirte Zellen.
ferner Präparat von Bronchopneumonie chron. mit schön erhaltenen Epithelien der Alveolen, [illegible] Aspergillus nigricans,
ferner Präparate aus ~~[illegible]~~ einer mit zahlreich ~~[illegible]~~ infiltrirten [illegible] Lunge eines Phthisikers.
ferner Präparate eines Tumors aus der Leistengegend der nach der Exstirp. eines Epithelioms der Clitoris entstanden war. Durchschnitte durch den Tumor zeigen Fett, Bindegewebe u. Gefässdurchschnitte.

Dr Schott zeigt einen etwa eigrossen ~~Darmstein~~ derselbe enthält (grösstentheils) Cholestearinkrystalle.

Dr Loretz schlägt Dr Vömel zum Mitglied vor, derselbe wird aufgenommen.

Dr Schmidt sen. zeigt Präparate einer injicirten Lunge eines syphilitischen Kindes; beginnende Syphilom der Lunge und Leber.
ferner Präparate von beginnender Lebercirrhose.

(Darmgeschwüren
endlich Präparate einer Exostose der Öffnung der gr. Zehe unter dem Nagel, an dem den Knochen aufsitzenden sich schwärzlich Knochen, den Knorpel, endlich von jenem sich Bindegewebe.
ferner einen frischen Diphtheritisfall, ohne eine Spur von Fieber.

353 Sitzung, den 2 Mai 1870.

Anwesend:
Dr Schmidt sen, Dr Lotz, ~~Loretz~~, Lorey, Blumenthal
Spiess sen. Moritz Schmidt. Schott. Spiess jun, Dr Schmidt, Mappes
Wecker, Passavant

Dr Schmidt sen. zeigt nochmals ein Präparat der in voriger Sitzung besprochenen Darmgeschwüre [illegible].

[Dr Lorey zeigt das hypertrophische Herz eines 1 Mon. alten Kindes mit fast vollständiger Verwachsung der Tricuspidalzipfel, bis auf eine kl. schlitzförmige Öffnung.]

Dr Schmidt sen. zeigt ein Präparat eines aus dem Antrum Highmori extr. Körpers, der daselbst 1 Jahr gelegen hatte u. operativ entfernt wurde, die mikrosk. Untersuchung ergibt ~~der~~ Rinde eines ~~Pflanzen~~ [illegible]
— Harnsäurekrystalle von eigenthüml. [illegible] Form

Dr Lorey Präparate von croup. Pneumonie d. Kinder
Loretz Präparate von einem Cancroid der Clitoris, von syphilitischen Geschwüren, von Pneumonia catarrhalis,
Dr Schmidt sen. Präpar. v. melanotischem Carcinom der Orbita (Ausgangspunkt von der Caruncula lacrymalis)
ferner Präparate von Meningitis tuberculosa, zahlreiche Tuberkeln an den Gefäßen der Pia.

354 Sitzung den 16 Mai 1870.

Anwesend:
Dr Schmidt sen, Loretz, Kloss, Schott, Mappes. Lorey.
M. Schmidt, Spiess jun.

Angekommen Quarterly Journal of micr. science
New series No XXXVIII.

Dr Schmidt sen. zeigt Krystalle von Kreatin, chlorzink u. Kryst. von Cystin aus [illegible] Harn;
— ~~[illegible]~~ Echinococcus (aus der Leber eines Menschen)
— Tuberkel an den Gefäßen der Pia mater bei Meningitis tuberculosa und Tuberkel in der [illegible] Lunge von demselben Individuum.
— Präparate aus der Leber, deren Gefäßmündungen [illegible] erschienen und ähnlich der Veränderung bei syphilitischer Leber sind; [illegible] u. Schnitte durch [illegible] vergrößerte Drüsen in der Nähe des Magens.
in letzteren war der [illegible] und [illegible], die

57

Muscularis hypertrophirt, ganz besonders aber die Schleimhaut; Carcinome ist nicht nachweisbar.

Es wird beschlossen ein Objektivsystem von Gundlach zu 10 Thaler anzuschaffen.

Dr Schmidt sen. zeigt Frucht ~~aus einer~~ von einer Syphil. Länge eines ~~[illegible]~~ 6 1/2 monatl. ~~Kind~~ [illegible] der 10 Min. gelebt hatte. Man die Gefäß-Neubildung von [illegible].

355 Sitzung den 30 Mai 1870.

Anwesend:

Dr Schmidt sen. ~~Lorey~~ Spiess sen. Passavant Kloss Mappes. Schott Lorey, M. Schmidt.

Dr Schmidt sen. demonstrirt Sediment eines sehr eiweißreichen Urins (s. pg. 1015–1016) enthaltend Schleimkörperchen, Epithelien der Harnkanälchen, der Scheide, aber keine Cylinder. ~~[illegible]~~ Während Anfall von Eclampsie der die [illegible]-Kranke traf, wurde sehr wenig Urin mit zahlreichen Cylindern u. Harnsäurekryst. entleert, und 1 Tag später enthielt der Urin eine große Menge Epithelien der Harnkanälchen Harnsäurekrystalle. Mit NO_5 behandelt gab der Urin einen Eiweißniederschlag dessen Farbe eigenthümlicher Art war [illegible] der Maceration ähnlich.

Ferner Präparate eines carcinomatösen Epulis

ferner Präparate aus der Leber eines syphilit. Kindes. Man die Gefäße wirklich entwickelt u. [illegible].

356 Sitzung d. 13 Juni 1870

Anwesend Dr Schmidt sen. Spiess, Kloss, Noll, [illegible], Lotz. Lorey, Blumenthal, Vischer,

Dr Schmidt dem. Taenia sol. mit aufgeblasenem Wassergefäßsystem, Dr Noll wird die Zeichnung publiciren.

Ferner ein neues Präparat von Lyssa, ausgezeichnet durch Lyssa [illegible].

Derselbe dem. von dem in 353t Sitz. erwähnten Falle von Meningit. bei Tuberculose Lungenorgane mit Tuberkeln

Derselbe dem. Präparat v. Vomica

Ferner Präparat: [illegible] d. Mamma des Affen

357 Sitzung den 27 Juni 1870

Anwesend: Dr Schmidt sen. Referent, Blumenthal, Loretz, Scholl, Mappes, Lorey, M. Schmidt

Angekommen: Archiv f. mikrosk. Anatomie v. Schultze 6 Band II Heft

Von Dr Noll wurden [illegible] die Zeichnungen [illegible] der [illegible] demonstr. Taenia mit ausgeschlossenem Wassergefäßsystem vorgelegt. –

Dr Schmidt sen. zeigt Präparate

— Muskelfasern total fettig degenerirt nach 3jähriger absoluter Ruhe wegen Caries.

— Präparate aus einer Geschwulst aus dem obern Theil des Femur von Kopfgröße, carcinomatöser Natur. Dieselbe enthielt zahlreiche Knochennadeln. In der Umgebung derselben befanden sich ein Knoten von Wallnußgröße aus Knorpel bestehend (Enchondrom) von dem gleichfalls Präparate demonstr. wurden

358 Sitzung den 25 July 1870

Anwesend Dr Schmidt sen.

Von weiteren Sitzungen absehen wird, daher wird bis zum 3 Octob. Ferien gemacht.

Angekommen Quarterly Journal of microscopical Science New Series No: 39

359 Sitzung den 3 Octob 1870

Dr Altwasser [illegible] Dr Lorey

Protokoll wird [illegible] [illegible]

360 Sitzung den 17 Octob 1870

Dr Schmidt, Dr Lorey, Dr M Schmidt, Dr Scholl

Angekommen: Schultze Bd VI; 4 Heft

Dr Schmidt sen. demonstrirt einen Dorn [illegible] [illegible] Schwefelkohlenstoff sowie die [illegible] [illegible] gekörnten Zellen, welche überall bis [illegible] [illegible] eingelagert sind.

Derselbe zeigt das Zungenbein eines Spechts [illegible] Picus martius, das bogenförmig [illegible] [illegible] Knochen.

Derselbe zeigt Lindenblätter mit braunem Belag, es sind dies keine Pilze sondern

Hohlräumen durch Insektenstiche hervorgerufen
Herr Reichenbach zeigt ein Insektennest in der
Wespe selbst eingestellt liegen
Derselbe demonstrirt von einem Andern
mit Blattwandbedeckungen abgezogenen Blatt
hervorgezogen, [illegible] Druckwespen Drüsen
schwärmenden Wespe in kleinen [illegible]
Theilungen hergestellt
Derselbe zeigt einen an einem Gefäß
stehenden Tuberkel aus dem Netz
eines Kindes
Derselbe zeigt eine Magendrüse
hervorgerufen durch
Bindegewebsbildung zwischen den
Drüsenkanälchen.

361te Sitzung 31 Octobr

Vorsitz Dr Schmidt

Angekommen: Quarterly Journal of m. s. N 40.

362 Sitzung 14. 11. 70

Vorsitz Dr Schmidt

Da weiter niemand kam, wird bis auf weiteres Vertagung gemacht;
Schuld trägt der Krieg mit seinen Folgen

363 Sitzung. nach dem Krieg

15 Mai 1871.

Anwesend: Dr A. Schmidt. Schott, Kloss, Hoffmann, Lorey, Masses; M. Schmidt, Passavant, Lotz,

angekommene Bücher:
Archiv für micros. Anatomie v. Schultze VII Band II Heft.
Journal of microscopical science ~~XX~~ 41. 42.

Von Herrn Dr. Ziegler sind 2 Präparate geschickt worden: ein Praeparat von phosphormolybdänsaures Creatinin aus Harn; ferner: Creatinpraeparat.
Dr A Schmidt zeigt eine Strongylus filaria aus der Trachea eines Kameels vor; hier ist [illegible] der ~~[illegible]~~ deutlich getheilt u. [illegible] abgeschnürt ist
ferner ein Präparat: eine Retina des Huhnes.
Praeparat v. stud Fleck: ein Nervus ischiadicus v. Hund mit Osmium behandelt.
v. stud. Fleck: Nervenfasern v. Frosch mit Osmium behandelt.
Dr. A Schmidt demonstrirt ein Praeparat v. Dr. Passavant v. einem Hydrocephalus, ~~[illegible]~~ die Gefäss- (der Pia mater) scheiden waren von ungeheuren farblosen Blutkörperchen erfüllt, hätten sich die farblosen Blutkörperchen zu Haufen angesammelt, wodurch ein Miliartuberkel entsteht. —
Dr A. Schmidt demonstr. ein Praeparat: aus einer Höhle (im Elfenbein der Stosszähne des Elephanten); harzige Masse, zerklüftete, ineinandergedrängte Zellen, ähnlich den [illegible]
ferner:
Haeminkrystalle v. Dr. Fresenius dargestellt nach Simons Methode;
ferner: Haeminkrystalle aus dem Blut v. Sand! dargestellt
ferner Indigocrystalle?. blaue Farbe aus obiger harzmasse aus der Höhle des Elfenbeins.
ferner v. stud Fleck: Rüsselzellen aus dem Rüssel des Schweines.
Herr Dr. A. Schmidt zeigt eine Variolapustel im Durchschnitt vor;

365 Sitzung am 12 Juni 1871.

Anwesend: Dr A Schmidt; Kloss, Fresenius, Masses, Lotz,
Dr A. Schmidt zeigt ein Präparat aus dem Zungenbein des Wachtels;
Dr A. Schmidt zeigt ein Präparat v. Dr Cayrein, von Nephritis interstitialis vor; starke Wucherung von Bindegewebe zwischen den Nierenharnkanälchen. —
ferner ein Präparat von einem Nasen-Schleimpolypen. Querdurchschnitt durch einen Polypen, wo man stufenweise die Einbuchtungen u. Ausbuchtungen des Polypen beobachten kann.
bei Nr 1 ist der Rand glatt; die Drüse stülpt sich allmählig einwärts; bei N 2 wird der Rand gekrümmt; bei N 3 stülpt sich der Rand immer mehr in das Innere hinein, ähnlich wie beim Embryonen Drüsen entstehen. —
(aus welchen Drüsen entstehen, gleich dem embryonalen Vorgang.)
ferner ein Präparat eines Polypen, wo das Epithelium auf einen zapfenartig hineinwächst. —

Universitätsbibliothek Johann Christian Senckenberg
Frankfurt am Main

ferner ein Präparat, welches den käsigen Zerfall eines Kehlkopf-
polypen zeigt; die ganze Fläche ist käsig zerfallen. –

ferner ein Präparat v. Dr. Hofmann mit einem Hirnabscess; ~~das Präparat~~
ist dessen Wand von Bindegewebe gebildet sind.

Dr. A. Schmidt demonstrirt ein Präparat aus der Lunge
eines an Lungenödem plötzlich Verstorbenen. die Lunge
sind dunkelschwarz von Grösse sich ein Gummi aufsitzenden
Knoten durchsetzt, auf der Pleura mit kleinen und
grossen weissen Knoten bedeckt. Man sieht deutlich
die Wucherungen von Bindegewebe um ein der Lungen-
gefäss. (Siehe Virchow Geschwülste 2. Teil
466 Syphilitischen ~~Tumoren~~ Veränderungen). — Syphil. Gummata der Lunge. –

366. Sitzung am 26 Juni 1871

Anwesend: Dr. A. Schmidt, Kloss, Fresenius, Mappes, Dr. Lotz; Dr. Schott. Dr. M. Schmidt;

Dr. A. Schmidt zeigt vor die Leber eines Krankenwärters der im ~~April~~ 1871 [illegible] Phosphor genommen, bekam darauf einen Icterus; u. die Krankheit verlief in 3 Tagen. Am Cranium fanden sich deutliche ~~phthisische~~ typhöse Auflagerungen u. Geschwüre, an der Plexus, in der Leber sich auch den Gallengängen, eine eiterige Wolke aus und die Leberschnittfläche war mit kleinen stecknadelkopfgrossen bis erbsengrossen gelben Flecken durchsetzt, welche das Lebergewebe nach Art einer gelben Leberatrophie zerstört hatten. — Vergiftung [illegible] u. starb an syphilit. Erkrankungen.

ferner: Leber mit gelben Flecken, ~~wo~~ die bedingt waren durch Gallenconcremente in den Gallen~~gängen~~ Zellen, dunkler fettiger Detritus.

ferner: ein Präparat eines Nasenpolypen, der aus Bindegewebe besteht, 3 andere Nasenpolypen, wovon der letztere einen weissen Kern hat, u. den Anfang von Bindegewebsbildung darstellt.

ferner: einen Schleimpolypen aus der Paukenhöhle, Präparat von Dr. Wolff.

ferner einen Larynxpolypen, der in [illegible] von Epithelien, mit Pflasterepithel überzogen ist.

ferner ein Präparat v. Dr. Passavant, [illegible] aus einer Mamma, welches ein Fibrom ist, im Übergang zu Carcinom; man kann deutlich verfolgen, wie theilweise die Fibromzellen mit seinen langen spindelförmigen Zellen sich vergrössert. die Zellen [illegible] werden immer grösser u. es entstehen kleine Gefässe in ihrem Innern. –

die langen spindelförmigen Zellen sich vergrössern, u. sich im Innern dieser kleinen Rundzellen ablagern. im Innern der Spindelzellen findet Zellenvermehrung statt.

ferner das Präparat aus dem Kleinhirn eines Kindes, der auf welchen an einer Krampfanfall plötzlich starb. Im Gehirn fand sich ein taubeneigrosses Gewächs. – Man sieht Areolen in welchen kleine u. grosse Zellen abgelagert sind, ~~das Präparat stammt aus der grauen Substanz.~~
Der bröckelige Rand ist [illegible] dunkel gefärbt, [illegible] Kehlkopfwerk of Rokitansky III p. 469.

367. Sitzung 10. Juli 71.

Praesent: Dr. A. Schmidt – Passavant – Lotz – Mappes – Kloss – Blumenthal. – Schott – M. Schmidt. –

1) Dr. Schm. zeigt einen [illegible] No I u. eine Taenia [illegible] No 2 vor.

2) [illegible] zeigt einen Nasenpolypen ([illegible] operirt [illegible] Dr. A. Schmidt No 12) vor, der [illegible] ; No 13 [illegible]). Epithelialwucherungen

wegen eingetretener Hitze wird auf Wunsch des Präsidenten die Sitzung schon 5/4 Uhr geschlossen.

368 Sitzung 24 Juli 1871.

Anwesend: Dr. A. Schmidt, M. Schmidt, Schott, Lotz, Blumenthal, Mappes.

Dr. A. Schmidt zeigt die Eier von Taenia des Schweines vor, mit Chloroform von Fett gereinigt. —
ferner ein Darmgeschwür eines Pt. an Phtise gestorben, die Wand sieht man dünn, den Darmgrund stark mit [illegible] gefüllt. In der Mitte ist die Drüse ausgefallen. —
ferner ein Präparat, Tuberkel in der Mitte eines Darmgeschwüres bei Phtisis pulmonum; der Tuberkel sitzt im erhabenen Rand des Darmgeschwürs. —

\# am Rande sieht man Tuberkeln

ferner ein Präparat aus der Milz, Leber, omentum u. mesenterium, die grauen [illegible] aus dem [illegible], die Geschwulst [illegible] [illegible] verkalkten [illegible].
ferner ein Präparat der Lebkarcinom, mit [illegible] gefüllt.
ferner ein Präparat v. Dr. Passavant, das [illegible] Epithelium der Zunge. Am [illegible] sieht man sehr schön die Riffelzellen, dieses Epithelium bildet sich zu den Muskelfibrillen aus; — umgekehrt im Caudatum. —

369 Sitzung 7 August 1871

Anwesend: Dr. A. Schmidt, Passavant, Kloss, Blumenthal, Vischer, Mappes, Lorey,

Dr. A. Schmidt demonstrirt ein Präparat eines fast 1½ Zoll langen Schleimpolypen, der angefangen hat fibrös zu werden mit Neubildung von Gefässen.
ferner: ein Präparat, Leber eines an Cirrhosis hepatis Verstorbenen, die Leberzellen sind stark verfettet; — zum Theil ganz [illegible].
ferner ein Präparat v. Dr. Passavant, eine [illegible] Geschwulst, welche auf dem os zygomaticum aufsass. Das Centrum der Geschwulst ist ein Enchondrom, die mittl. u. äussere Zone ist Cancroid. Das Präparat stammt von einem 50 jährigen Manne. Die innere Schicht ist reiner Knorpel, auf die nach [illegible] sich Bindegewebe, in der sich die Cancroidzellen ablagern. Die ganze Geschwulst wird umgeben von einer cancroid entarteten Haut. —

a. Enchondrom.
b. Cancroid.
c. cancroid entartete Haut. —

370 Sitzung den 21 August 1871

Anwesend: Dr A. Schmidt, Kloss, Loretz, Blumenthal, Lorey, Passavant

Dr. A. Schmidt demonstrirt Präparate 1. Tuberkel im Darm eines [illegible]; — dann [illegible] der Muscularis. 2. [illegible] der [illegible], Lebergänge und [illegible] in [illegible] gefüllt mit [illegible] nicht nachzuweisen.

Leber [illegible]

371 Sitzung d. 6 September 1871

Anwesend: Dr. A. Schmidt, Loretz, Blumenthal.

beschlossen eine Woche Ferien zu machen. —

372 Sitzung d. 16 Oktober 1871

Anwesend: D. Schmidt, A. Schmidt, Schott, H. Schmidt, Lorey, Loretz

D. A Schmidt: dem. [illegible]

— dem. Präp. von einem Myom des Uterus; die Patientin starb im Puerperium —

dem. ~~[illegible]~~ [illegible] eines an Morbus Brightii Verstorbenen, welche 2 [illegible] [illegible] zeigt z: Anhäufung von runden Zellen. (mit einem schmalen Sulcus in der Mitte)

dem. Präp. von [illegible] des Vorderarms.

dem. Präp. von [illegible] des Kehlkopf —

373. Sitzung 30 Oktober 1871

Anwesend: Dr A Schmidt, Lotz, Schmidt-Sohn, Kloss, Schott, Passavant, Lorey, Hoffmann, Vömel, Loretz

Dr. Schmidt zeigt an, 14/10 seither Irrenanstalt ((phthisis: [illegible] — marasmus senilis — pneumonia hypostatica — gangraena pulmonum — pulmo sinister atrophisch im hohen Grade — ein zwischen gewebe verdickter verästeltes ausgebildeter Knochengewebe, der untere L. Lappen ganz damit gefüllt, korallenartige Verästelung = = = vitium cordis etc.)) [illegible] förmliche Knochen mit ([illegible]) sehr großen Markhöhlen darin. In diesen Markhöhlen befinden sich einzelne runde große Kügeln ([illegible] ?)
Außerdem fand Dr. Schm. einen einzigen verknöcherten Bronchus. Das Präparat war in 1/500 Thymol.

Dr. Schm. demonstriert ein Gehirnpräparat (angiom) [illegible] erweiterte Gefäße (mit Blut vollgestopft) — die [illegible] cavernöse Geschwulst wird vom Präsidenten ausgeschlossen. — diese schwarze Stelle, kaffeebohnengroß, befand sich in der grauen Substanz nach dem Rande (morbus Br. vorhanden — wahrscheinlich auf vit. cordis — langer Krankheit) aneurysma capillarum cerebri; [illegible] teleangiectasia. — Haemat. kryst. vorhanden gewesen.

Dr. Schmidt II zeigt einen Polypen vom [illegible] vor — Runde Zellen wie beim Carcinom an [illegible] aneinander gelagert, große Spitzzellen, aber keine Nester. — Epitheliom? Cholest.? ??

Ferner Präparate aus primärem Carcinoma prostatae [illegible] Fragmente von [illegible] —

Eingekommen Archiv für micros. Anat. v. Schultze VII. 4 Heft.

374 Sitzung den 13 Novemb. 1871

Anwesend: Dr Schmidt sen. Dr Kloss, Loretz Mappes Passavant. Schott. Lorey. M. Schmidt Vömel

Angekommen Quarterly Journal of micr. sc. No 44.

Dr Schmidt zeigt Präparate von Echinococcus, bei der Section in der Leber eines Mannes gefunden, Blasen wie häufig beim Menschen steril; da die Vergleichung selber Echinococ. Köpfe aus dem Schwein und Köpfe von Coenurus cerebralis. sowie die Taenia echinococcus

— Pilze aus Haaren bei Alopecia areata, die Sporen umgeben ~~bedecken~~ die Wurzel der Haare.

— bezüglich der Oertel'schen Untersuchungen (Deutsches Archiv f. kl. Med. VIII 3 u 4) bemerkt Dr Schmidt daß er die dort als charakteristisch für Diphtherie angegebenen sog. ~~Protoplasmakügelchen~~ nie habe finden können.

— ferner einen ~~Parasiten der~~ Ratte Trichosoma crassicauda. u. andere Nematoden in Thymol conservirt zur Probe.

375 Sitzung den 27 Nov. 1871.

Anwesend: Dr. Schmidt senior, Kloss, Hoffmann, Lotz Lorey, M Schmidt Loretz. Mappes.

Dr Schmidt: eine Echinococcushaut mit weissen runden kleinen Flecken, welche für Köpfe ~~imponiren~~ imponiren, aber nur Auflagerungen auf der äussern Seite der Membran sind. Derselbe erläutert zugleich die Entwickelung der Echinococcus.

Angek. Archiv f. micr. An. v. M. Schultze VIII 1 Heft.
Stricker Handb. d. Lehre v. d. Gew. V

Die Leber in welcher sich der Echinococcus befand, ist makrosk. eine Fettleber und, unter dem Micr. zeigt sie sich normal.

376. Sitzung den 11. Dec 1871

Anwesend. Dr Schmidt s. Dr Passavant, Lorey, Schott M. Schmidt.

Dr Schmidt sen. demonstrirt eine Geschwulst aus dem oberen zum dritten Male operirt durch Dr Passavant, es zeigen sich wenige Alveolen mit Knochenbalken gefüllt, dieselben sind getrennt in bindegewebigen Räumen. Die Geschwulst war in Thymol seit 4 Wochen ohne irgendwelche Veränderung aufgehoben. (Infiltrirter Knochen nach Dr Schmidt sen.) Ferner eine kastaniengrosse Geschwulst an der Spitze der uvula, die aus normalem Gewebe besteht.
Weisse Ablagerung in einem Schinken, die sich als Kalkablagerungen erweisen.

Universitätsbibliothek Johann Christian Senckenberg
Frankfurt am Main

Dr Lorey demonstrirt die Niere eines 1monatlichen Kindes, welches unter den Erscheinungen der Eclampsie starb. Die Nieren sind fettig entartet, das Herz hypertrophirt. Dr Schmidt kann keine Fettentartung finden u. hält die Veränderungen in der [illegible] für Mikrococcen.

Dr Schmidt demonstrirt die tuberculös entarteten [illegible] eines an Tuberculose verstorbenen Mannes.

1872.

377 Sitzung am 8 Jan. 1872.

Anwesend. Dr Schmidt. Dr Kloss, Schott, Lorey, Loretz, Hofmann, Passavant. Fischer

Dr Schmidt [illegible] Kaninchenkopf [illegible]. [illegible] auf der [illegible] bei einer Blutung [illegible], enthält [illegible] und Blutgerinnsel.

Dr Loretz d. [illegible] (Leptodera) Würmchen mit Eiern die den Uebergang von der Furchung bis zum ausgebildeten Embryo zeigen.

Dr Schmidt Urin 14 Tage alt, durch Thymol die Gährung verzögert, derselbe enthält keine lebenden Vibrionen, wohl aber unbewegliche

378. Sitzung den 22 Januar 1872

Anwesend: Dr Schmidt sen. – Kloss – Loretz – Vömel – Schott – Lorey –

Dr Schmidt sen. zeigt Präparate an denen die Entwickelung

a. der ~~[illegible]~~ Carcinome im Uterus beobachtet kann; die in der Umgebung der grösseren Knötchen entstehen im Bindegewebe einzelne Krebsnester [illegible].

b. eine mit dem Urin entleertes Stück [illegible], dessen Ursprung zweifelhaft, ob Krebs oder ein Stück Schleimhaut; in Zupfpräparaten zahlreiche Zellen die die krebsige Natur des ~~[illegible]~~ abgegangenen Stücks wahrscheinlich machen.

c. Amyloide Degeneration der Niere u. Milz eines Kindes in der ~~Milz~~ desselben Kinde [illegible] Amyloid vorhanden [illegible]

d. Präparate aus einer [illegible], der [illegible] die Nieren [illegible] (Magen) einer 90 jährigen Frau, die sich [illegible] erhängt.

379. Sitzung d. 5 Febr 1872.

Anwesend: Dr Schmidt I, Hoffmann, Kloss, Lorey, Mappes, Dr Schmidt —

Dr A Schmidt. demonstrirt weitere Präparate, Durchschnitte, von dem in d. letzten Sitzung vorgezeigten mit dem Urin entleerten Knötchen. Derselbe hält das Knötchen für ein Coagulum von Blut und Schleim, ohne deutliches Stroma —

ferner Präp. v. der ungleich vergrößerten Milz und Niere der vorigen Sitzung —

ferner Präp. von einem Carcinom [illegible] Mamma; in Drüsengewebe unter dem Carcinom finden sich noch zahlreiche ~~Kleinzellen im [illegible] Zellgewebe [illegible] verfettete große Rundzellen~~.

ferner Präp. von haselnußgroßen Knollen aus der Lunge, welche aus einem dichten Zellgewebe bestehen

ferner ~~[illegible]~~ Haut des harten Gaumens, welches nicht, ~~wie behauptet worden~~, aus 2, ~~[illegible]~~ sondern nur aus 1 Schichte besteht.

ferner Eiterwürmer, worin sich die Körperchen durch Chromsäure gut erhalten haben, nur etwas geschrumpft sind.

380 Sitzung den 19 Februar 1872

Anwesend Dr Schmidt sen. Kloss Mappes Loretz, Passavant. Lorey.

Dr Schmidt sen. demonstr. Haematoidin krystalle aus einem 1 Jahr alten apoplectischen Herd.

Eingekommen Quarterly journal of microsc. science 45.
Archiv f. microsc. Anat. v Schultze 8 B. 2 Heft.

Dr Schmidt sen. In der Wand einer Arterie, die wegen [illegible] exstirpirt wurde zeigten sich harte Knötchen aus Zellen bestehen. Sie zeigen nach Dr Schm. vermehrte Bindegewebswucherung etc

Dr Loretz referirt über die Arbeit von Cohnheim „Untersuchungen über die embol. Processe"

381 Sitzung den 4 Maerz 1872

Anwesend:
Dr A Schmidt, Passavant, Kloss, Schott, Blumenthal
Loretz, Lorey

Dr Schmidt sen. demonstr.
Präparate unter andern eines an acuter Miliartuberculose Verstorbenen; zahlreiche Knötchen mehr oder weniger groß im Peritonealüberzug, dieselben zeigen nur Wucherung des Bindegewebs, ohne Tuberculisirung; in den Lungen dieselben Befunde, darin sind dagegen die sog. Tuberkelzellen (Rindfleisch p. 116)

Universitätsbibliothek Johann Christian Senckenberg
Frankfurt am Main

in den Renculären Knötchen

ferner. Präparat eines an [miliarer] tuberculose gestorbenen Kindes, auf der Pleura erhabene u. dicht gedrängt stehende flache zum Theil confluirende Auflagerungen, die durch ihre Größe sich auszeichnen; sie bestehen aus Zellen

ferner Präparat von ausgespritztem Leberkrebs.

ferner Zellenkrebs (Papillome) aus dem Mastdarm eines jungen Mannes.

Dr Klotz referirt über die Arbeit v. [illegible] über Bacteridien im Blut an Milzbrand gefallener Thiere. (Virch. Arch. 54 B.

Derselbe fand die Bacteridien nie im Blut der noch lebenden Thiere, stets erst nach dem Tod. dagegen fand er Veränderungen der rothen Blutkörper, die [illegible]. In der Milz fand er colossale Mengen der Bacteridien

38. Sitzung den 17 März 72.

Anwesend: Dr. Schmidt sen. Klotz, Lotz, Vetz, Schott, Blumenthal, Lorey, Peinert.

Dr. Schmidt, vater, demonstrirt: verfettete Muskelfasern (aus um zu zeigen, dass thymol ein neues conservirendes Fin, flüssigkeit) aus dem Herzmuskel eines jungen Mannes (paraplegia spinalis) und Nervenfasern in atrophischer Steifigkeit.

" " " aus der prostata: knoten, die nur aus Zellen (nach Schr. tuberkeln) bestehen (aus tief zellenartigem aus der Schleimhaut) aus der Blase (gelbliche knötchen, flach). —

ferner ein Tuberkelknötchen der Lunge in tuberculös verstorbenen Kindes.

ferner Präparate aus der Lunge eines an Brand=fuß verstorbenen syphilitischen Mannes, wo die bedeutende Bindegewebswucherung auffällt.

ferner Präparate einer 1848 zuerst entstandenen Geschwulst, die 1860 entdeckt, 1870 bedeutend wuchs und am 2 März 1872 operirt wurde. dieselbe stellt einen Gallertkrebs dar der auf die Brust sitzt die Achseldrüsen carcinomatös infiltrirt. In dem Gallertkrebs zeigen sich einzelne in einer gallertigen Grundsubstanz eingebettete Zellenmassen, in dem festen Theil des Krebses überwiegt das Bindegewebe wodurch die Zellennester; außerdem sind in die bindegewebige Grundsubstanz einzelne rund. Zellen eingelagert die nach der Grenze des Gallertkrebses zu zahlreich werden und sich zu Gruppen & Nestern vereinigen. Die infiltrirten Drüsen & das Brustfett zeigen Bindegewebswucherung mit beginnendem Übergang in carcinomatöse Degeneration.

383. Sitzung den 15. April 1872.

Anwesend: als Gast Dr Schott aus Friedberg.
Dr Schmidt sen. Kloss, Lorétz. Lotz Schott
Blumenthal. Passavant Lorey Hofmann.
Vömel

Dr. Schmidt sen. demonstrirt Mycelium u. Sporen von Microsporon furfur bei Pityriasis versicolor
ferner: Taenia cucumerina Glieder mit den beiderseits liegenden Geschlechtsöffnungen, u. Eier. Es betrifft den ganzen [illegible] Fall der bei einem Kind vorkam, der besonders dadurch ausgezeichnet ist, daß das Kind 3 Monate alt war. Die Tänie kommt nach Leukart in Fliegen vor, die Taenia sonst bei Hunden.
ferner: Detritus (Micrococcus) aus Tuberkeln der Nebenniere, sowie Schnitte aus Knoten der Nebenniere
ferner: Tuberkel am Rippenpleura
ferner: zerfallende Kehlkopfpolypen u. frische Nasenpolypen
~~condylomartig~~
ferner Präparate von Nasenpolypen, die innerhalb der Drüsenschläuche Riesenzellen enthalten, [illegible] der Ansicht [illegible] ~~fast~~ liegen. Außer der Drüsen war auch nichts Riesenzellen.
ferner junge Lebertuberkel mit Riesenzellen
ferner Präparate mit einem Riesenzellensarcom des Oesophagus

384 Sitzung d. 29. 4. 72

Anwesend:
Dr Schmidt sen. Lorétz Schott Lorey Kloss Blumenthal
Passavant, Mappes.

Der Cassenstand beträgt 153 fl. 41 kr.

Dr Lorétz Präparate v. Endocardialischen Gerinnseln auf der Tricusp. u. Mitralklappe eines 3monatl. Kindes.
Dr Schmidt sen. Präp. v. Nasenpolypen ausgezeichnet durch ausgedehnte Cystenbildung (Retentionscysten)
ferner von Nasenpolypen mit Cavernen die Blut enthalten und die Frage offen lassen, ob es sich um Extravasat oder cavernöse Geschwulst handelt; wahrscheinlich sind es erweiterte Gefäße eines ~~cavernösen~~ Schleimpolypen ~~Geschwulst~~
ferner Gefäße der Pia mater ~~umgeben~~ von Scheidung mit den [weißen] Blutkörpern erfüllt ist (Tuberc. mening)

385' Sitzung den 13. 5. 72

Anwesend: Dr A. Schmidt Lotz Loretz Schott Blumenthal. Lorey Hofmann

Dr A Schmidt zeigt ein freilebendes Männchen von Trichosoma crassicauda aus der Harnblase der Ratte. sowie andere Präparate die die Männchen im Weibchen ~~versteckt~~ lebend zeigen

ferner Milchdrüse der Ratte

Dr Blumenthal zeigt Urin einer Frau mit Blasenscheidenfistel, enthaltend rothe Blutkörperchen & weiße Blutkörperchen ~~die~~ resp. Eiterkörperchen.

Dr A. Schmidt zeigt Präparate von Myoma uteri

386 Sitzung den 27 Mai 1872

Anwesend: Dr Schmidt sen. Schott Kloss Loretz, Mappes Passavant, Lorey.

Eingekommen: Archiv für microscop. Anat. v Schultze VIII 3 Heft.

Dr Kloss fand bei seinen Untersuchungen über Bacteridien in den Excrementen der Vögel kleine den Bacterien äußerst ähnliche Körper, die aber bei genauerer Untersuchung ihren Ursprung aus dem Chorion der sog. Ameiseneier erkennen ließen; ~~die~~ womit die betreffenden Vögel (Nachtigalen) gefüttert wurden.

Dr Schmidt sen zeigt Präparate der [illegible] Lunge, ferner Präparate von fibrinösen Membranen, die von einer Frau ausgehustet wurden; der Verdacht auf Echinococcus bestätigt sich nicht. Es sind vielmehr fibrinöse Membranen mit Eiterkörperchen.

ferner Präparate der tuberculösen Lungen eines ~~syphilitischen~~ Kindes; mit starker Bindegewebswucherung um Gefäße und Bronchien, die den Verdacht auf Syphilis erweckt. Leber u. Milz enth. Tuberkel und viel Bindegewebswucherung.

Dr Kloss demonstrirt Oscillarien, Diatomeen und Bacteridien

Dr A. Schmidt ~~demonstrirt~~ bei der Section einer syphil. Frau fand sich an der Lunge neben Bronchiectasien eine mehrere Zoll lange feste bindegewebige Masse, die aus den Gefäßen heraus gebildet worden zu sein scheint.

387 Sitzung den 10 Juni 1872

Anwesend: Dr Kloss Schmidt sen. Lotz. Loretz. Mappes. Passavant.

Dr Kloss. referirt über die Abhandlung von Dr Merkel über den quergestreiften Muskel, mit Demonstrationen.

388te Sitzung 24 Juni 1872

Anwesend: Dr. Schmidt, Passavant, Hofmann, Lotz, Loretz, Lorey, Mappes.

Dr. A. Schmidt zeigt von Dr. Spiess aus England zugeschickte Würmer, die von ~~dem Arzt~~ dort nicht erkannt wurden und sich für die Oxyuris vermicularis ergaben.
Ferner Pilze auf Brot gewachsen.
u. Präparate von einem Spindelzellensarcom der Schultergegend.
– Präp. von bindegewebigen Neubildungen im Peritoneal-überzug des Magens in Gestalt von glatten Knötchen.
Es wird beschlossen 8 Wochen Ferien zu machen.

389 Sitzung den 30 Sept. 1872

Anwesend: Dr. A. Schmidt. Klotz. Loretz. Lorey. H. Schmidt. Schott. Passavant,

Dr. Schmidt sen. zeigt Butter auf der sich ein röthlicher, rosenartiger Anflug von Bacterien gebildet hat, die sich von gewöhnlichen Bacterien unterscheiden.

— zeigt ferner Präparate von einer Pachymeningitis. Es zeigen sich frische und alte Blutungen, ~~bestehen mit Krystallen~~ ferner bindegewebige Neubildung, innerhalb der ebenfalls frische Hämorrhagieen stattgefunden haben. Entgegen der Ansicht Rindfleisch's hält Dr. Schmidt die Blutung für das Primäre, aus der sich das Bindegewebe entwickelt hat.

Lücke erhofft, unter dem Polarisationsapparat [illegible] werden.

— Injectionspräparat der Retina des Hundes
— rothe [illegible] vom Herzogt. [illegible] die Präparat dem [illegible]

Dr. Loretz Osteophyten präparate u. präp. v. [illegible]

Dr. Schmidt Präparate von Riffelzellen gezeigt.

— Unterschenkel mit enorm schönen Geschwüre —

390 Sitzung den 14 October 1872.

Anwesend: Dr Schmidt sen. Kloss. Loretz, Schmidt jun. Mappes. Schott. Lorey. H Schmidt. Passavant

Dr Kloss hat die von Dr Loretz in letzter Sitzung vorgezeigten Präparate von Ohrenschmalzpfropf untersucht und darin Mycelien [illegible] in büschelförmiger Anordnung mit Früchten nachgewiesen & zeigt sie vor (Sporangien).

Dr Schmidt zeigt Ascaris nigrovenosa aus der Froschlunge.

— Pollen vom Farrenkraut.

— Präparate von einem Mammakrebs, in der umgebenden Haut keine Krebszellen; dagegen die drüsigen Papillen nach erhaltenen Milchgängen

— die in der vorigen Sitzung vorgezeigte Butter mit rothem Pilzrasen, ist 14 Tage frei stehen geblieben und ist noch roth geblieben

— Pannus, Lungen, u. Uterus des Meerschweinchens Injectionspräparate von Dr Flesch gefertigt & geschenkt ~~[illegible]~~ für den Verein.

— beim Ausschneiden eines Tumors am Schulterblatt [illegible] sich eine [illegible] Flüssigkeit, die Cholestearin & Blutkörperchen enthielt; ~~[illegible] dartor~~ die Flüssigkeit stammt [illegible] der Tum. dartor [illegible] nur [illegible] der Gallert gebildeten Cysten [illegible] in der [illegible] über dem [illegible] [illegible] sind einzelne Stellen, deren Natur zweifelhaft bleibt. –

— Geschwulst einer [illegible] in Folge [illegible] einer [illegible] vom Rücken [illegible] [illegible] Achseldrüse. Die Geschwulst besteht aus sehr schönen ~~[illegible]~~ Spindelzellen.

391 Sitzung den 27 October 1872

Anwesend: Dr Schmidt sen. H. Schmidt. Schott. Loretz Dr Flesch als Gast. Lorey. Cnyrim. ~~Mappes. [illegible]~~ Hofmann.

Dr Flesch zeigt Präparate zu seiner Arbeit über Combination von Dermoid u. Cystoid [illegible] des Ovarium (Würzb. med. Zeitg).
~~[illegible]~~ Ein Präp. zeigt die Entwickelung von Haaren, ein anderes die Bildung von Knochen mit ostel, ordenal [illegible], ein drittes acinöse Drüsen u. Flimmerepithelien der einer [illegible] derselben Tumoren,
[illegible] ferner [illegible] Concretionen derselben Tumoren, sowie [illegible] von einer anderen Stelle.

Dr Schmidt. schlägt Dr Rehn zum Mitglied vor. Angenommen

Dr Flesch zeigt Injectionspräparate von Knochen der Frösche & Meerschweinchen, letztere von ihm, erstere von Dr [illegible] injicirt. Ein Theil ist mit Berlinerblau, ein Theil durch salpetersaure Silberinjection eingespritzt. Es wurde das Endothel der Capillaren sowohl durch Silberimprägnation als durch Behandlung mit Carmin, wodurch welche letztere Methode sich die Kerne der Endothelien färben ~~[illegible]~~ nachzuweisen.

Dr Schmidt sen. Ein vor 8 Wochen wegen Diphtherie tracheotomirtes Kind, das die Canüle jetzt noch trägt (wegen Larynxstenose) hustet seit einigen Tagen unter Fiebererscheinung einzelne Membranen aus. ~~[illegible]~~ Es scheint daß die Membranen ~~croupös ist~~ Abdrücke sind.

— ferner ~~[illegible]~~ Membranen von Diphtheritis faucium

— ferner einen Polyp der Urethra, wahrscheinlich Carcinomatös.

— ferner Präparate von einem Magengeschwür eines Kindes, das wahrscheinlich tuberculös ist.

392 Sitzung den 11 November 1872

Anwesend: Dr Schmidt sen. Schott. H. Schmidt. Loretz. Rehn. Mappes. Lorey. Cnyrim

Angekommen: 1. Quarterly journ. of microscop. science 48.
2, Archiv f. micr. Anatom. v. Schultze Namen- & Sach-Register zu Band I – VIII

Dr Grandhomme wird von Dr Schmidt sen. als Mitglied vorgeschlagen. Angenommen.

Dr Schmidt sen. Bei der Section eines unter hydropischen Erscheinungen gestorbenen Kindes fand sich eine vergrößerte Leber, von Aussehen u. der Consistenz einer Amyloid Leber. Die Acini sind wohl erhalten u. von normaler Größe, jeder umgeben von einer fast ebenso dicken Umhüllung von Bindegewebe, die Gefäße stellenweise gefüllt. Es bleibt zu entscheiden, ob diese Hepatitis interstitialis syphilitischer Natur ist, da die sonst absolut keine sonstigen Symptome von Lues vorhanden sind; ein ähnlicher Fall ist keinem der Anwesenden bekannt.

Dr Schmidt. — Ein [illegible] eines 11. Kindes, das mögl. ~~[illegible]~~ [illegible] durch einen entzündlichen Proceß entstanden ist

Dr Schmidt. Ein Epitheliom des Nasenrückens, wo deutlich von den Hautpapillen aus der Krebs beginnt; zum Beweis, daß der Krebs von den Epithelien ausgeht, zeigt derselbe ein Carcinoma der Mamma vor.
Ferner zeigt er ein Präparat vor, welches von einem operirten Brustkrebs herrührt. — Man sieht einzelnen Stellen von Krebsknötchen, weitere Fortschritte des Carcinoms, die Drüsenläppchen sind vollkommen in einzelne Krebsknoten zusammengeflossen.
Dr Schmidt demonstr. ein von Dr Passavant operirten Krebs wiederkehrenden Knoten aus der Mamma, gegen welchen Dr Schm. glaubt, daß der Krebs vom Bindegewebe ausgegangen sei.

65

393 Sitzung den 25 Nov. 72

Anwesend: Dr Schmidt sen. Lorey Schmidt Heinr. Grandhomme. Blumenthal Passavant Deetz Rehn Schott Cnyrim

Dr Lorey zeigt vor Zähne, Wurzel, Officierenden Wurzel; ein Fräulein Dr. Prof. Langhans in [illegible] betr. Präp. von injicirtem [illegible] (Stein) ferner 2 Fe. von Alveolarcarcinom des Magens.

Dr Schmidt sen. demonstrirt Praeparate v. einem ~~aus einem~~ Carcinoma Mammae, an welchem er die Entwickelung des Krebses aus dem Bindegewebe nachweist, ferner Praeparate aus der Leber eines syph. Kindes mit sog. Schüppel'schen Gefässen, ferner Praep. ~~über~~ einer Wucherung am Uterus ~~mit~~ sehr deutlichen Riesenzellen; ferner Praeparate von einem Epithelioma [illegible] der Lippe

394 Sitzung d. 9 December 1872.

Anwesend: Dr Schmidt sen. Grandhomme. Kloss. ~~Lorey~~ Cnyrim Schott. Deetz Vömel Meppes Passavant ~~H Schmidt~~. Lorey.

Angekommen: Archiv für microsc. Anatomie v. Schultze IX Bd. 1 Heft.

Dr Lorey zeigt Durchschnitte durch ein pathol. verändertes Auge, das einem kl. Kind enucleirt worden war. Hinter der Linse eine dreieckige Masse, die eine Menge Rundzellen enthielt. Die Retina ist sehr verdickt, bedingt durch das Auftreten zahlloser kleiner Kerne innerhalb der Netzhaut. Auch innerhalb der Stäbchenschicht zeigen sich grössere Zellen. Die Netzhaut abgelöst liegt innerhalb des Glaskörpers. Ob die pathol. Neubildung ein Gliom ist bleibt unentschieden doch hält Dr Lorey sie für ein solches.

Dr Schmidt. – Papillom der Uvula.
– Spindelzellensarcom der Mamma eines Mannes.
– Krebs der Mamma

395. Sitzung den 6. Januar 1873

Anwesend: Dr. Schmidt sen. Dr. Kloss, Dr. Rehn, Dr. Schott Dr. H. Schmidt. Lorey, Grandhomme, Meppes

Hr Dr. Kloss dem. [illegible] Trichinen [illegible] Schweinefleisch

D Schmidt dem. Carcinoma mammae.

Dr Schmidt demonstr. Präp. von einer von Dr Passavant exstirpirten Geschwulst des Oberschenkels; [illegible] braune [illegible] (Lindagneau) Muskelfasern

ferner Präp. von [illegible] [illegible] Epithelien der Mundschleimhaut.

ferner Präp. von [illegible], ~~[illegible]~~ [illegible] mit neuer [illegible] Anschauung.

396 Sitzung d. 20 Januar 1872

Anwesend: Dr Schmidt sen. Dietz Loretz Schott. Lotz Kloss H. Schmidt. Lorey Passavant. Grandhomme Messner Rehn.

Herr Dr Dietz hat den [illegible] zum Hartnackschen Microscop besorgt ~~unter~~ Dank des Vereins

Chemische Untersuchung zeigt d. Gegenwart von Harnsäure (Murexid Probe)

Dr Loretz. Auf einem Gelenkknorpel des Knies fand sich eine weiße gelartige Masse, in Wasser unlöslich, mit Salpetersäure behandelt [illegible] bilden sich Krystalle von Harnsäure. Der Belag demnach aus harnsaurem Natron bestehend.

Die ~~[illegible]~~ weitere Untersuchung des in der 394 Sitzung bespr. Auges zeigt, daß ~~[illegible]~~ hier kein Gliom vorliegt. Die Retina ist abgelöst, vorn gefaltet, der Glaskörper bis auf einen [illegible] Raum ganz geschwunden, mit [illegible] erfüllt, die Linse in Folge des Druckes [illegible]. Der Vorgang ist [illegible]. [illegible] aufgegangen von den Proc. ciliaris, von denen ebenfalls Präparat vorgelegt werden.

Dr Schmidt. zeigt Trichinenpräparate

Dr Kloß berichtet über Krankheit u. Tod eines Mannes in dessen Fleisch sich bei der Section kein. normale Muskel [illegible], dagegen ungemein viel Trichinen; alle Organe sonst normal. Tod an Lungenentzündung. Krankheitserscheinungen die des Rheumat. acutus.

397 Sitzung den 3 Februar 1873

Anwesend: D Lotz D Schmidt sen. Loretz Grandhomme Passavant Dietz Lotz Schott. Hoffmann Lorey Blumenthal

Dr Schmidt sen. zeigt 1 Trichinenkapsel drei Trichinen enthaltend.

ferner Leptothrix (langdauernde [illegible]) auf den Papillen [illegible].

ferner Carcinom des Coecums (aufgespaltenes Präparat) zur Demonstration des Ursprungs. Die Schleimhaut war ganz gesund. Die Darmwand, [illegible] durch den Krebs [illegible] ~~verdickt~~.

Die Mesenterialdrüsen waren geschwollen ~~[illegible]~~, enthalten einzelne dunkle Einsprengungen von Carcinom [illegible]

Universitätsbibliothek Johann Christian Senckenberg
Frankfurt am Main

zeigen!!

In der Magenwand einer Leiche fand sich eine ziemlich starke Verdickung im submucösen Gewebe die sich als Neubildung von Drüsensubstanz erwies.

Herr Dr Lindberg wird als Mitglied vorgeschlagen und einstimmig angenommen

398te Sitzung 17 Februar 1873

Anwesend: Dr Schmidt sen. Passavant Klotz Deetz Lehr. Cnyrim Blumenthal

Dr Schmidt demonstrirt die [illegible] eines [illegible] welche ein Kind nach 15 Monaten [illegible] hat.

Dr Schmidt demonstrirt ein faustgrosses Geschwulst von [illegible] aus der mamma einer [illegible] exstirpirt. es erkannt dieselbe als kleines Cystosarcom merkwürdig durch die noch wenig fortgeschrittene Ausbildung.

In einem noch lebendig [illegible] Kühe von Dr [illegible] hat Dr Schmidt in den einzelnen Organen keine Microkokken gefunden.

399te Sitzung 3 März 1873

Microscopische [illegible] der XLIX [illegible]

Anwesend Dr Schmidt, Deetz, Schott Lorey Cnyrim Blumenthal Loretz Happel Rehn

[illegible] gegeben [illegible] von einem [illegible] [illegible]; [illegible] an [illegible].

Dr Schmidt. Dem. [illegible] Rückschau, welche neben [illegible] der Mamma gesessen und aus Drüsen Zellen [illegible] bestehen; ferner [illegible] von Carcinoma [illegible]

Weitere Erfahrung hat ihm gezeigt, dass die Methode Zellenpräparate in Thymol zu conserviren nicht empfehlenswerth ist, indem nach einiger Zeit die Zellen zerfallen.

400te Sitzung den 17 März 1873.

Anwesend: Dr Schmidt sen. Passavant. Klotz Schott Loretz. Rehn. Lotz. Deetz. Wicker.

Dr Schmidt sen: In Magen eines Schäfers(?) fand sich ein schwarzbrauner, [illegible] Fleck. Die Untersuchung ergab die Anwesenheit von viel [illegible] Pigment.

Derselbe: Von einem Kind wurden eine Menge membranöser Fetzen aus der Trachea ausgehustet. Sie bestehen aus Schleimkörperchen und geronnenem Schleim (Fibrin?)

Zum Vergleich werden Präparate von ächten Croupmembranen, mit [illegible] [illegible] vorgezeigt

Dr Klaß zeigt Haematoidinkrystalle in Mecomum.

401. Sitzung d. 31 März 1873

Anwesende: Dr Schmidt sen. Loretz Lorey, Deetz, Schott.
Passavant. Rehn.

Eingekommen: Archiv f. micr. Anatomie v. Schultze IX. 2 Heft

Dr Schmidt sen. legt Präparate von Croupmembranen und von Capillarbronchitis vor. beide lassen sich microscopisch nicht unterscheiden
ferner einen Kehlkopfpolyp, ohne Drüsen, fibröses Gewebe mit Pflasterepithelien

Dr Loretz .. [illegible] fettig degeneriert bei acuter Miliar-tuberculose.
Präparat von einem Gefäß [illegible] des Gehirns
von einem Blumenkohlgewächs des Vaginalportion

Dr Schmidt sen: Präparate von einem Brustdrüsenkrebs.
die Entstehung der Neubildung läßt sich innerhalb der Drüsenacini nachweisen. In dem Gewebe welches den Tumor umgibt finden sich eigenthümliche weiße Knötchen, die leicht ausfallen u. Lücken hinterlassen.
Dr Schmidt hält sie für verdickte Milch innerhalb der Drüsenausführungsgänge
— Krebs der Lunge

Aus den Präparaten der Sammlung werden Entozoen vorgelegt.

402te Sitzung d. 28 April 1873

Anwesend: Dr. Schmidt-Heyder, Dr. Lotz, Dr. Klotz, Lorey, Schott Rehn Loretz

Dr. Schmidt demonstrirt: Entomophtora musci (vom 28/12/57) Fliegenpilz, auffallend wohl conservirt u.
1) Ascarissis [illegible] 1857 (Gelatinpraeparat).
3) (16jähriges Schloßarbeiter [illegible] erkrankt, längere Zeit [illegible], Blutharnen [illegible]; dieser entfielt:)
epithelien massig vorhanden, verfettet (Bl. der blase u. Scheide große epithelien sind) aus den Nierenkanälchen (ohne eiweis); Blut dieses [illegible] nachgewiesen u. die [illegible] aufs [illegible] 3 Tage nach dem ersten Krampfanfall trat ein neuer Anfall ein, in den der [illegible] cylinder mit [illegible] Zellen [illegible] und auf ohne eiweis u. ohne oedem) i. d. [illegible] Blutstillen.
4) Zottenkrebs der Unterlippe; epithelium, welches (fig. 6-9 Waldeyer, Virchow pathol. archiv. 1872. 25. 1/2 heft) durch die [illegible] die krebsig entartet sind (in der Scheide der haare), um das haar herum [illegible].
Die [illegible] [illegible] Drüsen auffallend dick, die carcinom. entartung dagegen [illegible] klein.

5) Kinderkrankheiten

a) Lorey'scher Fall, sogen. rothe Hepatisation, b. pleuropneumonie. — Hr. Schmidt findet nicht von Hepatisation, sondern desquamative pneumonie (nach Buhl) oder aber Katarrh. pneumonie.

b.) ferner Präparate von einer [illegible] [illegible] auf der Pleura einer Kindeslunge. Man findet darin nur [illegible].

7) Ueber die Natur der bereits in voriger Sitzung gezeigten Lungengeschwülste sind die Ansichten verschieden. Eine grosse Anzahl Gefässe, [illegible] Uebergang der Geschwulst [illegible] [illegible]. Ein Theil der Anwesenden hält die Geschwulst für Angiom, andere für Apoplexie, bei der die [illegible] [illegible] u. die Gefässe zurückgeblieben sind.

403 Sitzung den 12 Mai 1873.

Anwesend. Dr Passavant. Kloss. Schmidt sen. Rehn Loretz Schott Lorey Blumenthal Deetz ~~Loretz~~

Es werden alte Präparate der Sammlung betrachtet [illegible].

404. Sitzung den 26 Mai 1873. —

Anwesend Dr Schmidt sen. Schott Deetz Mappes Kloss Loretz Rehn Blumenthal

Dr Schmidt sen. zeigt die Pigment führenden Zellen der Haut des Laubfrosch.

— [illegible] von ~~[illegible]~~ Kohlens. Kalk in Niere

— Präparate von einem Molluscum fibrosum bestehend aus Bindegewebe und Fett. —

Dr Schott berichtet über einen ~~[illegible]~~fall, der in 14 Tagen tödtlich verlief, anfangs unter den Sympt. eines Magencatarrhs später unter nervösen Symptomen Coma u. Sopor. Es fand sich eine sog. interstitielle Leberentzündung vor. Zwischen den Leberacini im interlobulären Gewebe findet sich eine kleinzellige Infiltration. In weiterem Stadium der Krankheit (wozu Dr Schmidt ebenfalls Präparate gibt) entwickeln sich Gefässe im interlobulären Gewebe.

— Glieder von Taenia solium mit Geschlechtstheilen

— Präparate zur Demonstration der Entwicklung der Taenia [illegible] Zwischenträger Schwein u. [illegible]. —

405 Sitzung den 9 Juni 1873.

Anwesend Dr Schmidt sen. Loretz Kloss. Schott. Lorey Rehn. Passavant. Lotz

Eingekommen. Archiv f. mikrosk. Anatomie v. Schultze IX 3 Hft.

Dr Schmidt sen. — Die Untersuchung von ~~[illegible]~~ [illegible] die mit dem [illegible] [illegible] worden, ergab eine auffallende Menge [illegible].

— In dem [illegible] Satz in [illegible] Massen fand sich [illegible] Blut & Pilze (Hefepilze)

— Eine [illegible] grosse Geschwulst der Netzhaut ~~[illegible]~~ zeigt sich als Alveolar~~[illegible]~~sarcom

Dr Schmidt sen. demonstrirt eine [illegible] Geschwulst die ihm als Gliom übergeben wurde; von Structur ist nichts zu bemerken, man sieht nur feinste [illegible] [illegible] und Detritus.

— ferner ein Epithelioma des Ohrs (enthält Riffelzellen)

— Praeparate von Morbus Brightii

406 Sitzung den 23 Juni 1873.

Anwesend: Dr Schmidt sen. Kloss. Lotz. Loretz Lorey. Passavant. Schott. Rehn.

Angekommen: Quarterly journal of microscopical science 50.

Dr Loretz: Eier von Taenia mediocanellata
Praeparate von [illegible] interstitieller Nephritis, bedeutende Bindegewebsentwicklung zwischen den Harnkanälchen. Den Epithelien [illegible] sind

Dr Schmidt sen. [illegible] einen ihm nicht näher bekannten kleinen Wurm aus einem Brunnen.
— In der Leber einer syphilitischen Frau fanden sich gelbe kleine Stellen gelb gefärbt; die Adventitia [illegible] an zu sehr wenig Bindegewebe, die Leberzellen an den gelben Stellen theilweise [illegible], theils durch Bindegewebe verdrängt. —

Dr Kloss. zeigt frisches Blut aus einer Leiche. Die rothen Blutkörper theilweise zackig ohne Flüssigkeitszusatz [illegible] Erscheinung bei Verdunstung. [illegible]

Dr Schmidt sen. Leukämisches Blut
Lunge von einem Kind das an catarrh. Pneumonie starb. [illegible]'sche Gefässe enthaltend, in den Alveolen kleine zusammengeballte, verfettete Epithelialzellen, die interlobuläre [illegible] vermehrt

407 Sitzung den 7. Juli 1873.

Dr Schmidt sen zeigt einen Stein mit Kugelbacterien und mit Zoogloeaformen.

Dr Schmidt sen demonstrirt Durchschnitte und Längsschnitte des Kehlkopfs eines Kindes, welches Dr Ritter wegen Croup operirte und bei welchem man die Canüle nicht herausnehmen konnte wegen Athmungsbeschwerden [illegible] nach einem [illegible] einem [illegible] Anfall von Croup.

Der Mikroskop lässt kein Urtheil über die Athmungsbeschwerden nach Entfernung der Canüle erkennen.

Derselbe demonstrirt ein Lipoma pendulum, von der Grösse einer [illegible], welches am Oberschenkel einer [illegible] [illegible] sass.

Es wurde beschlossen einige [illegible] [illegible] und [illegible] anzuschaffen

Dr Schmidt sen demonstrirt eine Leber von Dr. [illegible], welche das Aussehen einer Muskatnussleber hat. Die Gefässe sind verdickt, [illegible] Züge von weissen Massen gehen durch die Substanz

408. Sitzung den 21 Juli 1870.

Anwesend: D Schmidt sen. Schott, Lorey. Flesch. Lotz[?] Passavant, Blumenthal.

D Schmidt demonstr. [?] die in voriger Sitzung der gezeigte Leber. — derselbe: In dem kleinen Gehirn eines Kindes fanden sich 6 Geschwülste bis zu Hühnereigröße einen Eiter enthaltend, äußerlich durch eine Kapsel abgegrenzt von dem Gehirn. D Schmidt läßt die Natur derselben unbestimmt, ob Sarcom, Gummi, oder Tuberkel. Ferner einen Polyp der Nasenhöhle[?], den der betr. Patient [?] Monaten aufgehustet hatte.

Dr Flesch demonstrirt eine Reihe Präparate von interstitieller Hepatitis, von Hepatitis gummosa, der syphilitischen Form der interstitiellen Hepatitis u. von der gewöhnl. Cirrhose der Leber, sowie von congenitaler Syphilis der Leber, Miliartuberkulose der Leber.

409. Sitzung d. 4 August 1870.

Anwesend: D Schmidt sen. Dr Rehn. Lorey. Flesch. Schott. Blumenthal

D Schmidt sen. demonstr. Krebs der weibl. Brustdrüse, dadurch bemerkenswerth, daß von der Epidermis u. Rete Malpighi aus sich epidermoidale Zellenzüge in die Tiefe des Gewebes dem Krebse entgegen strecken und dabei mancherlei Formen und Verästelungen, etwa wie ein Geweih annehmen; — ferner ein Spindelzellensarcom der Mamma

— Präparate von einem Enchondrom der Ulna.

— D Schmidt dem. ferner einen Tumor von doppelter[?] Faustgröße, der auf der Patella saß und exstirpirt wurde. Derselbe ging vermuthlich von dem Schleimbeutel aus? Der Tumor ist in einer festen fibrösen Kapsel theilweise gefüllt mit geronnenem Blut, ohne Eiter. Außerdem besteht der Tumor aus einer festen Masse, die theils geronnenem Eiweiß[?] ähnelt, theils fibromatöse Massen sind, u. Manches auch Myxom.

Es wird beschlossen 8 Wochen Ferien zu machen.

Angekommen. Schultze's[?] Archiv f. micr. Anat. 9 Bd. 4 Heft
Quarterly Journal of microscopical sc. 51

410 Sitzung den 28 October 1875.

Anwesend: Dr Schmidt sen. Kloss Passavant, Lorey Schott Loretz Flesch jun. Hofmann

Dr Schmidt sen. Zeigt Cysticercus aus dem Ventricul. cerebri eines Menschen.

Ascariden aus dem Darm eines ~~Chimpanse~~ Orang Utangs. Derselbe war in Folge ungeeigneter Nahrung zu Grunde gegangen (rohe Kartoffeln) Im Duodenum sind die Zotten durch Pigment geschwärzt.

Derselbe. Schnitte durch den Hymen einer Frau, die an Vaginismus gelitten hatte u. deshalb der Hymen auf operativem Weg abgetragen wurde. Es zeigt sich nichts Abnormes als der Mangel von Epithel auf den Papillen. Nerven wurden nicht nachgewiesen.

Derselbe. Gallertkrebs aus dem Magen

Derselbe: Epithelium des Magens; ferner verkalkte Haare durch Schnitt

Dr Loretz. Syphilom aus dem Gehirn.

411 Sitzung den 10 November 1875.

Anwesend: Dr Schmidt sen. Kloss. Lotz. Schott, Grandhomme, Loretz ~~Rupp~~. Lorey, Flesch, Noll Rehn,

Es wurde beschlossen eine Lupe anzuschaffen, und Herr Dr Kloss mit der Anschaffung beauftragt.

Dr Loretz zeigt Präparate ~~der~~ der Glandula submaxillaris, der Niere, der Retina, ~~die ihm~~ im normalen Zustand sowie gemeinschaftliche Degeneration der Gefässmusculatur.

Dr Flesch zeigt Präparate von einem kleinen Lebertumor, der vermuthlich als Beginn jüngerer Knoten zu deuten ist, als Adenom.

Zum Vergleich zeigt derselbe Präparate eines Leberadenoms

ferner: Enchondrom ~~einer~~ einer Phalanx mit Verknöcherungen und Resten von Blutextravasaten.

ferner multipolare Ganglienzellen

Dr H. Schmidt sen. zeigt Papillom; ferner Präparat des Syphiloms aus dem Hirn, welches in voriger Sitzung bereits vorgezeigt wurde.

412. Sitzung den 24 November 1873.

Angekommen: Max Schultze Archiv für micr. Anat. X. 1 Heft.

Anwesend: Dr Lotz, Schott, Loretz, Schmidt sen. Lorey, Flesch, Grandhomme. Kloss. Mappes

Es wird beschlossen die pathol. Anatomie v. Rokitansky anzuschaffen.

Dr Loretz referirt über eine Arbeit von R. Heidenhain ~~über die Epithelien~~ betitelt Microsc. Beiträge zur Anatomie & Physiologie der Niere.
— zeigt ferner Retinaschnitte mit Pigmentirung, deren Entstehung zweifelhaft, entweder Chorioidealpigment oder Reste von Haemorrhagieen.
— In eingetrockneten blauem Eiter fand sich nichts besonderes als etwas Bacterien & Vibrionen.

Dr Flesch zeigt Präparate von frischer gummöser Infiltration ~~der Pleura~~ der Lunge.
— Präparate von Epithelium der Lippe, welches in die Muskeln [illegible].
— Injectionspräparate der Retina, Sclera u. Chorioidea verschiedener Thiere.
— Knorpel u. Riffzellen aus dem Schweinsrüssel

Dr Schmidt zeigt Chromsaures Natron. —
~~Pseudo~~ diphtheritische Membranen, von einer Wunde der Zunge herrührend, desgl. von abgeschälten Epithelien der Zunge, in welchen sich zahlreiche Micrococcen befanden, die sehr leicht in eine diphtherische Membran gezogen wurden.

413 Sitzung den 8 December 1873.

Anwesend: Dr Schmidt sen. Lotz Schott. Flesch Loretz, Lorey Grandhomme, Kloss Referent

Dr Flesch zeigt Präparate eines von Dr Steffan enucleirten Bulbus, in dem sich ein melanotisches Sarcom aus der Chorioidea entwickelt hatte. Es sind ganz außerordentlich grosse Zellen, mit Ausläufern ohne Kern
— Präparate aus dem N. opticus, die er als primäre Geschwulst deutet.
— Sarcom der Mamma
— Cylinderepithelien ~~der~~ aus dem Hühnerdarm ([illegible])
— Linsenfasern verschiedener Thiere (Salm, Hecht, Kaninchen, Schwein etc.)

Dr Schmidt sen. zeigt Papillom u. Cancroid der Harnblase
— ~~Adenom~~ Fibrom der Mamma, fibröser Tumor mit Cystenbildung u. zahlreichen Drüsenläppchen.
Uebergang von Fibrom zu Cystosarcoma mammae

Dr Schmidt sen. einen sterilen Echinococcussack der Leber.

414 Sitzung den 22 December 1873.

Anwesend: Dr Kloss, Schmidt sen. Flesch
Schölles Loretz Lorey. Schott.

Dr Flesch zeigt Präparate von einem Glioma retinae von einem 2jähr. Kinde ferner
— Apoplexia retinae.
— Präparat von einem Tumor des N. opticus hinter dem Eintritt des Nerven in d. ~~Ch~~ Sclera, die Geschwulst zeigt Spindelzellen in großer Menge der Tumor ist Spindelzellensarcom.
— Durchschnitte durch den N. opticus.

Dr Schmidt sen. zeigt eine Zunge mit syphilitischer Entartung; diffuse Geschwulstbildung an der linken Seite der Zunge; keine Geschwürbildung. Also secundäre Gummen, größere & äußerst kleine (linsengroße) ~~[illegible]~~ deutlich microscop. Stricturen in den Lungen. Die übrigen Organe gesund.

Dr Flesch zeigt Präparat von Ovariencyste, die ein Jahr vorher [illegible] & mit nachfolgender Jodinjection punctirt worden. 2 Jahre darauf Section. Befund faustgroßes kugliges Ovarium, mit einigen Cysten, durch Bindegewebe mit der Punctionsstelle der Bauchdecken verwachsen. Ein anderes Ovarium mit Blutextravasaten
— Cystocarcinom der Hoden.

Dr Schmidt sen. — zeigt ein Hymen, wegen Vaginismus excidirt, der [illegible] im Gegensatz zum [illegible] ist verschwunden, [illegible].

415 Sitzung den 5 Januar 1874.

Anwesend: Dr Schmidt sen. Rehn. Loretz. Grandhomme
Mappes Schott.

Dr Schmidt sen. zeigt wiederholt Präparat der secundären Sarkomknoten der Lunge. (S. vorige Sitzung).
— ferner Präparat von Myelomeningocele eines Kindes mit sehr wichtiger Drüsenschleimhautentwicklung (Glandulae [illegible]) [illegible].
— Derselbe zeigt Präparate von [illegible] ([illegible]) & [illegible] eines Kindes.

Dr Schmidt sen. – zeigt ein Stück Stimmband, das auf operativem Weg entfernt worden war. Es ist eine geringe Wucherung unter der Epitheldecke, am Rande des Stimmbandes erfunden, ein kl. Knoten sclerotisirten Bindegewebs, Blutgefäßen. Dr Schmidt hält die kl. Geschwulst für ein Analogon einer Warze

– Epitheliom des oberen Augenwinkels
– Fibroma der Haut des Unterschenkels.

416 Sitzung den 19 Januar 1874.

Anwesend: Dr Schmidt sen. Kloss. Lorey. Scholt.

Eingekommen: Archiv für microscop. Anatomie v. M. Schultze X. II Heft.

Dr Schmidt zeigt Haematoidinkrystalle mit einem braunen Fleck auf der Intima der Aorta.

derselbe. Im Schädelgängen sind (in Heilung begriffen) nur Ausgeschabtes [illegible] fand sich ~~eine~~ ~~[illegible]~~ Granulationen, theilweise mit weißlichem Belag bedeckt. Es wurden Stellen hieße entfernt in einzelnen Läppchen. Dieses theilweise ganz weiß. Theile überall fest waren. Die microscopische Untersuchung zeigt daß letztere ~~[illegible]~~ Epithelien ~~[illegible]~~ sind, also der ganze des Ueberhäutungsvorgang aufgetreten ist.

– Praeparate von einem exstirpirten Sacraltumor (der einem neugeborenen Kind exstirpirt) die Natur der Geschwulst ist noch nicht klar, u. wird später noch verglichen werden.

– Praeparate von einem großen Papillom der Zunge, Papilloma epithelioides mit gefurchten Riffzellen

– Präparate von interstitieller Nephritis bei Scharlachkranken; man findet deutlich bedeutende Entwicklung von Bindegewebe zwischen den Harnkanälchen

– Epitheliomzellen der Unterlippe.

417 Sitzung den 2 Februar 1874.

An~~wesend~~: Dr Schmidt sen. Kloss. Passavant Scott. ~~Loretz~~ Lorey

Dr. Schmidt sen. zeigt ein kleines Papillom welches unter der Uvula gesessen entstanden war, aber –

von der Größe eines Gerstenkorns

– derselbe berichtet über die Untersuchung eines während einer Menstruation abgegangenen membranartigen blutig gefärbten Stückes, von der Größe des Uterus. Es ergab sich daß die Membran nur aus geronnenem Blut bestand.

– Derselbe. Präparat von einer hypertroph. leukämischen Milz; in der zahlreiche weißliche [illegible] unregelmäßig mit röthlichen Punkten abwechselten. Ob hier Ablagerungen von weißen Blutkörpern vorliegen bleibt dahin gestellt.

– Derselbe. Präparate von Schleimhautpolypen des verschiedenen Recidiven (von demselben Polypen) das eine mehr wie eine einfache Wucherung das andere mehr wie eine papilläre Geschwulst aussehend.

– Präparat eines Recidivs Mammatumors; in demselben die Geschwulst mehr zahlreich größere u. kleinere Hämorrhagien. Die Geschwulst ist ein Rundzellensarcom. Im gleichzeitig exstirpirten [illegible] Tumor zeigen sich mehr Spindelzellen.

418 Sitzung den 16 Februar 1874.

Anwesend: Dr Schmidt sen. ~~Klein~~. Deetz Lorey
Schott. ~~Lorey~~

Dr ~~[illegible]~~: ~~gibt~~ [illegible] ein Präparat vom Krebs des Peritoneums, Mesenteriums, des Dick- u. Dünndarms, sowie secundären Knoten in der Leber eines 72 jährigen Mannes. Im Rest zahlreiche Krebsgallerte.

Dr Schmidt sen zeigt Echinococcus membran und Haken.–

derselbe Stück mit Verwachsung der weißen Blutkörper [illegible] im Harn mit Fibrincylindern desselben Patienten

derselbe. Präparat von den einem [illegible] Lungenkrebs

derselbe Präparate des in der 416 Sitzung schon besprochenen Ovarialtumors. Die Zellen desselben ganz verfettet, kein Gewebe. Die Geschwulst scheint ein Medullarsarcom zu sein.

419 Sitzung den 2 März 1874

Anwesend: Dr Schmidt sen. Kloss. Loretz. Lotz. Grandhomme. Schott. Lorey. Noll.

Angekommen: Quarterly Journal of microsc. science. 52 u. 53.
Rokitansky specielle pathol. Anatomie Bd 3 Band.
(der 1te Band der allgem. pathol. Anatomie ist vergriffen).

Dr Friedberg zeigt seinen Austritt an.
Dr Kloss hat die für Anschaffung bestellte Lampe besorgt. —

Dr Schmidt sen. zeigt Trüffeln, Mycelium & Sporen. —
— In einem von Dr Grandhomme mitgebrachten Wein findet sich kleine Partikel von Zottenkrebs.
— Dr Schmidt zeigt ein Fibroid der Blase.
— Dr Noll spricht über Phreoryctes Heydeni eine neue species, im Rhein gefunden.

420 Sitzung den 16 März 1874.

Anwesend: Dr. Schmidt sen. Passavant. Deetz. Loretz. Schott. Kloss. Rehn. Lorey.

Dr Schmidt zeigt ein Präparat welches mit der Schlundsonde aus dem Magen eines Mannes entfernt wurde welcher plötzlich nicht mehr schlingen konnte. Nach Entfernung dieses kleinen weichen Brockens trat die Fähigkeit zum Schlingen sofort wieder ein; die entfernten Massen bestehen aus Micrococcen.
— Blutkörperchen des Menschen erhalten in Pacinischer Flüssigkeit seit 16 Jahren.
— Zellen aus der äußersten Spitze des wachsenden Hirschgeweihs, in ~~Pacinischer~~ Kali bichrom. Glycerin erhalten.
— Dr Schmidt hat den in der 418ten Sitzung von Dr Deetz mitgebrachten Tumor genauer untersucht. Einzelne Präparate zeigen sehr schön das Eindringen der Carcinomzellen zwischen die Fettzellen ~~und Ausfüllung [illegible]~~ (~~Alveolarsarcom~~). Secundäre Knoten in der Leber ~~[illegible]~~ die Leberzellen sind sehr stark interacinös, intercellulares Gewebe geschwunden. Der Tumor bricht an der Haut an mehreren Stellen auf.

421. Sitzung 30. März 1874.

Anwesend Dr Kloss, Dr Alberti, Deetz, Schott, Passavant, Mappes.

Eingelaufen: Schultze's Archiv [illegible]

Dr Schmidt zeigt alte ~~[illegible]~~ Präparate eines Hautcarcinoms vor, welche durch Carminfärbung sich sehr schöne Bilder zeigen.

Universitätsbibliothek Johann Christian Senckenberg
Frankfurt am Main

30. März 1874.

Dr. Schmidt zeigt eine Filaria medinensis vor; an derselben sieht man statt vagina, an ~~[illegible]~~ Muskelbündel angeheftet; das(?) am Ende der vagina steht eine kleine Menge junger Würmchen, mit welchen die ganze ~~[illegible]~~ Körperhöhle ausgefüllt ist. Dieselben besitzen eine Mundöffnung, der Darm aber endet blind. Außerdem fand er über vielen Praeparaten 4 welche gespannte Fasern. Dieselben waren später ständig hatten einen Darm, ob es vielleicht männliche Individuen wären

Dr. Schmidt zeigt den Kopf einer Taenia mediocanellata vor, an welchem der Rostellum vorgelagert ist, während es gewöhnlich zurückgezogen sich findet.

422 Sitzung den 13 April 1874.

Anwesend: Dr. Schmidt sen., Noll, Lotz, Schott Loretz. Lorey.

Dr. Schmidt. sen. zeigt den Inhalt einer Ranula geschwulst (die in 5 Tagen entstanden sein soll.) zähe Flüssigkeit, enthaltend außer Blut, welches beim Incidiren dazu kam, verfettete Epithelien.

ferner: Riesenzellen aus einer lang in Kali bichrom. aufbewahrten Geschwulst.

ferner. Zellen, sogenannte Mutterzellen, welche aus einer Geschwulst stammen, die aus dem Uterus einer Frau stammte. Nach Köster sollen die Mutterzellen characteristisch für Carcinom sein. Auf Schnitten zeigt sich aber nicht die von Virchow für charact. gehaltene Alveoläre Structur; so daß die ~~[illegible]~~ der Tumor dem eines Sarcoma mehr entspricht. —

ferner zeigt Dr. Schmidt. Präparate der Schnabel der Scheere(?) (Scolopendra [illegible]) (vgl Leydig im Archiv f. micr. Anat. 4 Bd.). Zwischen den [illegible] der Schnabel sind Blutgefäße u. gestreckte Nerven aus [illegible] Körper.

423 Sitzung den 27 April 1874

Anwesend: Dr. Schmidt Deetz Schott Loretz. Lorey. Passavant Kapper.

Dr. Schmidt zeigt Kirschenkerngroße und gut erhaltene [illegible] [illegible] aus einem [illegible]

Deetz(?) Präparat einer carcinomatösen Epulis

— Haut aus der Nähe einer Afterfistelöffnung etwa ½ Zoll vom Rand einer Geschwulst u. Beginn der epitheliomatösen Neubildung. —

— Uterusfibroid von der Portio vaginalis. (Bindegewebe u. glatte Muskelfasern.)

Derselbe Ossificationsgrenze an der Rippe eines Gummata-Kindes.

— Über einem Mastdarmkrebs (ausgebrochen) ist die Oberfläche normale Schleimhaut u. zeigt sehr schöne Lieberkühn'sche Drüsen.

424 Sitzung den 11 Mai 1874

Anwesend Dr. Schmidt. Passavant Lotz Schott Loretz u. Dietz Lorey.

Dr. Schmidt zeigt ein Unterschenkel Präparat mit dem Schenkel des Schienbeins vor, an welchem die Narbenbildung in Gestalt einer kolossalen Auftreibung sichtbar ist.

2 Derselbe zeigt einen von Dr. Hirschberg exstirpirten Krebs der Mamma von der Größe einer Mannsfaust vor, welcher wieder deutlich den Beweis liefert, daß man denselben in dieser Größe nicht mehr exstirpiren soll, da er seine Einlagerungen zu weit in das gesunde Gewebe hineinsendet. Würde dem nachgesendet /

3. Derselbe zeigt Präparate von einer kleinen über erbsengroßen Geschwulst des Zahnfleisches (Epulis) eines erwachsenen Menschen, die ~~Papillen~~ sehr vergrößert u. die Epithelien derselben in die Tiefe wuchernd. Eine andere Epulis zeigt Anhäufungen runder Riesenzellen in einzelnen Gruppen.

4 Ein erweichender [illegible] in der Größe einer Nuß von einem Pferd.

5. Derselbe demonstrirt Schnitte aus einem Tumor der Mamma, von der Größe einer ~~Nuß~~ Faustgroß, der aus Bindegewebe mit Fettzellen besteht; sie z. der einzelnen Einlagerungen von Zellen ~~die~~

7. Derselbe Präparate von indurirender Leberentzündung im ersten Stadium.

425 Sitzung den 8 Juni 1874

Anwesend

Dr Schmidt sen. Schott Loretz ~~Lotz~~. Lorey. Passavant.

Dr Schmidt demonstrirt die Lunge eines Schwindsüchtigen, in der sich viel Bindegewebsneubildung findet, woraus der Vorzeigende schließt, daß dabei ~~Syphilis~~ Syphilis im Spiel sein könne.

— Derselbe Präparat v. einem Tumor albus (Kniegel.) enthaltend zahlr. weiße Blutkörper.

— Fibroma lipomatosum der Wangenschleimhaut.

— ~~Des~~ Carcinoma aus der Vulva.

ferner Leberkrebs von derselben Kranken

ferner. Carcinom der Mamma (Lymphgefässe [illegible] d. h. die Lymphgefässe gefüllt mit Krebszellen. [illegible] Geschwulst zeigt einen [illegible] Übergang [illegible] Drüsen, [illegible] d. Muskeln die Zellen des [illegible] Krebses. [illegible] die Warze die Milchgänge auch mit Krebs infiltrirt

426 Sitzung am 22. Juni 1874

Angek. Quarterly Journal of microsc. sc. 54.

Anwesend Dr Schmidt, Klotz, Lotz, Schott, Lorey
Passavant Lorey

Dr Schmidt zeigt Präparate der Vergrösserung der Prostata welche sich als Rundzellenformen herausstellen

desgl. ältere Präparate von einer einfachen hypertroph. Prostata.

Derselbe einen Uterustumor, dessen Natur unbestimmt bleibt, ferner die zwei dazugehörigen Ovarien, die vergrössert sind.

Am 6 Juli [illegible]

[illegible]

20 Juli [illegible]

[illegible] – October

[illegible]

Angekommen: Archiv für microscopische Anatomie X 3 Heft u. X Supplement Heft
Quarterly Journal of microsc. 55.

427 Sitzung den 26 October 1874

Anwesend Dr Schmidt sen., Schott, Lotz, Lorey
Klotz, Passavant, Lorey.

Herr Dr Schmidt sen. hat nach den Angaben v. Kolbe mit Salicylsäure experimentirt, welche als Antisepticum benutzt wird. Eine Lösung im Verhältniss von 1:250. erhält organische [illegible] (z. B. ein Pancreas seit 14 Tagen. Blut in 1/1000 u. 1/500 Lösung lässt nach einiger Zeit die Blutkörper völlig verschwinden.

Dr Schmidt zeigt Präparate von Haaren mit ihren [illegible] Wurzeln bei Area Celsi (Alopecia areata).
ferner eine papillomartige Geschwulst der Portio vaginalis
ferner Präparate von einem [illegible], wegen dessen [illegible] unterbunden wurde.
ferner Präparate aus einer Niere in der sich eine mit brauner Flüssigkeit gefüllte Cyste fand. Diese entsteht [illegible]

sog. Würfelzapfen; die Niere selbst fettig degenerirt, ferner die Glomeruli z. Th. degenerirt. Dr Schmidt glaubt die Cysten aus den Glomerulis entstanden. ~~In die Cystenräume ragen~~ !

Herr Dr Passavant regt die Frage an ob nicht die erste Sitzung jeden Monats zur Demonstration von botanischen und zoologischen Präparaten zu bestimmen sei.

428 Sitzung den 9 November 1874.

Anwesend: Dr Schmidt sen. Schott. Mappes. Kloss Passavant Loretz, Lotz. Lorey.

Dr Schmidt sen. zeigt bei Untersuchung einer Flasche Marsala ferner Dr Loretz Krystalle, die sich als weinsaures Kali ergeben von eigenthümlich dachförmiger Gestalt.

Derselbe demonstrirt ein Stückchen einer Schwarte(?) aus dem Gesichte ~~der~~ eines Collegen, die von Zeit zu Zeit abfallen u. dann sich wieder neu bildete. Die der Cutis zugekehrte Seite sieht aus wie mit Papillen bedeckt. Dr Kloss u. Passavant halten den Grund für den Zerfall einer kleinen mit einer Öffnung versehenen Balggeschwulst(?).

Derselbe Präparate von einem v. Dr Loretz exstirpirten Hämorrhoidalknoten.

Derselbe Papillome der Stimmbänder (Recidiv); dabei die Bemerkung dass die Papillome leicht immer recidiviren. ~~Hat~~ ferner einen Bericht von 7 mal recidivirten, sowie Übergang eines fibrösen Polypen in Papillom.

429. Sitzung den 23 November 1874.

Anwesend Dr Schmidt sen. Schott Lotz Loretz, Kloss. Stiebel(?) Lorey Passavant

Dr Schmidt sen. demonstrirt Schnitte durch den Lungenlappen(?) einer 18jährigen Lunge, welche zwischen den Muskelbündeln viel entwickeltes Bindegewebe zeigt. ~~Derselbe~~ Schnitte vom [illegible] temporalis von welchem sich eine Geschwulst nach dem Auge und dem temporalis erstreckt und [illegible] verknöchert hat.

Derselbe demonstrirt Durchschnitte durch 2 [illegible] Stellen des Pancreas. Dieselben zeigen Bindegewebe u. Fettzellen [illegible] im Pancreas(?)

Durchschnitte durch einen Knollen eines Pancreas von einem Menschen(?) zeigen nach Dr Schmidt die Bilder der Necrosis(?).

Dr Schmidt zeigt ferner Präparate von einer Lunge, in deren Rand sich Tuberkelinfiltrationen finden, deren Ausscheidung an die reife Pneumonie erinnert, an andern Stellen zeigen sich deutliche Tuberkel~~[illegible]~~ [illegible]

Universitätsbibliothek Johann Christian Senckenberg
Frankfurt am Main

Dr A. Schmidt zeigt ein ächtes Sarcom der Brustdrüse sowie ferner ein Sarcom der dura mater.
ferner Durchschnitte durch einen fetten Schenkel

430 Sitzung den 7 December 74.

Eingelaufen: Archiv f. micr. Anat. XI 1 Heft.

Anwesend:
Dr Schmidt sen. Passavant Kloss Schott Loretz Lotz (Studiernum v. Soden) Lorey.

Herr Dr Jung-Marchand meldet sich zum Mitglied des Vereins.

Dr Schmidt sen. zeigt einen Polyp der Urethra eines 15j. Mädchens; ebenso einen solchen einer alten Frau, der im Gegensatz sehr blutgefäßreich ist, in einem Dritten reichliche Bindegewebsentwicklung.
Desgl. einige Fragmente von einer kleinen Geschwulst an der Wange eines alten Mannes die wahrscheinlich ein Krebs ist.
Es zeigen sich nämlich einzelne Hohlräume, die zum Theil entleert, z. Theil mit Zellen gefüllt sind (Dr Schmidt).
ferner: Fragmente einer chronischen Synovitis fungosa des Kniegelenks; Synovialis sehr verdickt [illegible] sowie, die Menisci mit Entwickelung von Granulationsgewebe.

431 Sitzung den 21 December 1874.

Anwesend: Dr Schmidt sen. Passavant. Kloss Jung. – Schott. Lorey. Lotz Loretz

Dr Jung wird zum Mitglied aufgenommen.
Dr Loretz referirt über das Billroth'sche Werk [struck through] Coccobacteria septica u. zwar d. 1. Abschnitt, den morphologischen Theil, woran sich Demonstrationen von Dr Kloss bezüglich der Bacterien u. Micrococcenschläuche

432 Sitzung den 4. ~~Dezember~~ 1875.

Anwesend: Dr Schmidt sen. Kloss Passavant Jung Schott. Loretz

Dr Schmidt zeigt Spermatozoen des Menschen. Ferner entzündeten Knorpel ~~aus~~ bei einer fungösen Kniegelenksentzündung.

Dr Kloss zeigt Muskelfasern [illegible] welche Theilung u. Zerstörung zeigen

Dr Schmidt. Die ~~in~~ der 430 Sitzung No 2 erwähnte Geschwulst an der Zunge einer alten Frau zeigt sich deutlich als Epitheliom

Derselbe zeigt eine aus der Vagina eines 10 jährigen Mädchens von Dr Passavant ausgekratzte Masse vor, welche sich als Papillom herausstellt. Die Geschwülste waren kirschkerngroß u. saßen am Hymen.

Dr Loretz demonstrirt eine hypertrophische Zungenpapille

Dr Schmidt zeigt die ausgehusteten diphtheritischen Membranen des Michael Berg vor.

ferner ein Sarcom der Lunge, welches in [illegible] Knoten in derselben sich befand

Dr Kloss. Spirillen, Leptothrixformen aus d. Mundinhalt

433te Sitzung den 18ten Januar 1875.

Anwesend Dr Schmidt sen. Kloss. Loretz Jung Schott. Passavant. ~~Loretz. Kloss~~

Dr Schmidt zeigt kleinen Eiter; ferner verdicktes Ependym aus der Gegend des Adergeflechts; ferner ein Spitzpapillom aus der Inguinalgegend; ferner fibrösen Polyp der Urethra. In einem von Dr Kloss frisch hergestellten Präparat (Dr Kloss fehlt) wimmelt es von sich bewegenden Bacteridien. Ferner zeigt Dr Schmidt ein Zungengeschwür eines Phthisikers, (oder Tuberkulose) ferner eine am Hinterhaupt eines Kindes entfernte Teleangiectasie?; ferner das Präparat eines Alveolarkrebses der gl. thyreoidea, mit deutlicher Ablagerung in Lunge u. Leber

434te Sitzung den 1 Februar 1875

Angekommen Schultze Archiv f. microsk. Anat. XI Bd. [illegible]

Anwesend: Dr Schmidt sen., Schott, Passavant, Jung, Thilenius Kloss Loretz.

Dr Schmidt sen. Bei der Section eines 9j. Kindes fand Dr Rehn einen umfangreichen Tumor im Cerebellum. Die Untersuchung durch Dr J. Schmidt ergab folgendes Resultat. Manche Spindelzellenzüge sprechen für Sarcom. Ein

Untersuchung der Schmidt'schen Präparate von Seiten des Dr Ziegler in Straßburg wurde auf Wunsch vorgenommen. Dr Ziegler hält den Tumor für Tuberkel, er fand den Sitz im Bindegewebe, die Adventitialscheiden [illegible] Verdickung, sowie Gruppen epithelioider Zellen; Riesenzellenzüge innerhalb der Tuberkeln will Z. häufig gesehen haben; die Gefäßverdickung sei nicht charakteristisch. Die Wagner'sche Hypothese sei nicht absolut zu verwerfen, wenn auch nicht wahrscheinlich.

— ferner einen Lebertumor der in der Aorta ~~gelo~~ Fischwirbelgestalt hatte; die Untersuchung ergab Krebs.

— ferner von einem an Herrn Dr Schott gegebenen Präparat. Auf dem Peritoneum eines Reh fand sich eine schwartige Verdickung u. auf der Peritonealseite des Zwerchfells einzelne etwa bohnengroße Knoten mit käsigem Durchschnitt. Dr Schmidt hält sie für Tuberkeln, die aber verkäst u. auf der andern Seite mit lymphoiden Elementen (weißen Blutkörperchen) erfüllt sind; ebenso [illegible] im übrigen fanden sich bindegewebige Stränge, die Acini der Leber waren größtentheils verschwunden, statt dessen Fettzellen; die ganze Leber scheint den Durchschnitt ein Fettgewebe aus

Herr Dr ~~Klotz~~. demonstrirt Papier aus Holzfasern gemacht (ohne daß Lumpenfasern o. dgl. gebraucht wurde).

435 Sitzung d. 15 Februar 1875

Anwesend: Dr Schmidt etc. Jung, Schott, Loretz, Passavant, Lorey.

Dr Loretz referirt weiter über die Billroth'sche Werk Coccobacteria septica

436 Sitzung d. 1 März 1875

Angekommen Quarterly Journal of micr. sc. LXVII

Anwesend Dr Kloss, Schmidt sen. Jung, Loretz. Passavant. Lorey Schott

Der Beitrag der Mitglieder wird auf jährlich 6 Mark festgesetzt. – Das Neujahrstrinkgeld für den Diener auf 6 Mark. Der jährliche Gehalt desselben auf 30 Mark festgesetzt. –

Dr Schmidt sen. zeigt Präparate von Angioma seiner kleinen Gefäßgeschwulst von der Wange eines Kindes.

Dr Kloss zeigt Leptothrixfäden aus einem Appendixdurchschnitt.

Dr Lorey referirt weiter über die Abhandlung Billroths: Coccobacteria septica.

437te Sitzung d. 15. März 1875

Anwesend Dr Kloss Schmidt sen. Deetz Schott. Jung. Loretz Passavant.

Angek. Archiv f. mikrosk. Anatomie XXI Bd II Heft.

Dr Schmidt sen. zeigt Präparate eines Mastdarmpolypen mit cylinderepithelhaltigen Drüsenschläuchen.
— ferner Bright'schen Niere, mit Cylindern und Fettkörnern
— Desgl., Präparate von einer acut verlaufenden Lungenentzündung, die der Vorzeigende für Pneumonia catarrh. acutissima hält. Der Fall verlief in 12 Std. tödtlich. —
— Dr Kloss zeigt Leptothrixfäden bedeckt mit Bacterien aus dem Zahnzwischenraum. –

438 Sitzung d. 12 April 1875

Anwesend: Dr A. Schmidt Kloss. Schott. Jung. Loretz Mappes.

Dr Loretz zeigt ein Carcinom d. Rectum das einem Manne entnommen hatte, die zu Colotomie Veranlassung gegeben hatte.

Dr Schmidt sen. referirt über die Arbeit von Dr Ernst Ziegler über die Entwickelung v. Tuberkeln. Was die Herkunft der Riesenzellen betrifft, so hält sie der Autor für hervorgehend aus den wandernden Blutzellen. Die Untersuchungen machte Dr Ziegler an zwei dicht aufeinander gelegten, unter die Haut von Hunden gebrachten Deckgläschen. Z. hält zum Schluß keinen Zusammenhang zw. Riesenzellen u. Gefäßen an.

Neuen entstehen, zeigt Dr Schmidt Präparat von einem Angiom, in der Umgebung der Gefäße sieht man [illegible] (Riesenzellen) [illegible]

439 Sitzung den 26 April 1875.

Anwesend:
Dr Schmidt sen, Mappes, Schott, Lotz, Loretz. Jung Kloss. Lorey. Grandhomme.

Dr Kloss zeigt eine (Kreuzfadenförmige) Oscillarie, die innerhalb einer Schleimhülle gelegen von außerordentlicher Größe ist; die Form ist die der Spirken [illegible]. Vergleich großer Oscillarien

Dr Schmidt sen. zeigt sehr schöne Favus pilze
ferner weitere Riesenzellen (schöne) in der Umgebung von Gefäßen; an anderen Stellen der vorgezeigten Präparate zeigt sich Bilder wie sie Dr Ziegler abbildet, die er für Tuberkel hält, hervorgegangen aus Riesenzellen, und Umbildung der Riesenzellen zu Gefäßen

440 Sitzung d. 10 Mai 1875

Anwesend.
Dr Schmidt sen, Kloss, Schott. Loretz. Lorey. Jung Mappes Toussaint. Hofmann.

Dr Loretz. zeigt quadratische Krystalle, die sich aus Limonade purgative ausgeschieden hatten.
ferner Pilze aus einem alten Morphiumfläschchen, Aspergillussporen, Fäden u. Sporangien und Lycopodium. wie sich durch Vergleichung ergibt.
ferner: aus einer Conjunctivalwunde einem Kinde ein ausgeschnittenes Stückchen Conjunctivalgewebe.

Dr Schmidt: Spermatozoen von einem Mann mit Spermatorrhoe herrührend.
ferner Präparate von einem Blasentumor der ähnlich wie bei Zottenkrebs sich auf der inneren Fläche der Blase sich ausgebreitet hatte; es hatte eine Perforation in das Rectum stattgefunden. Die Geschwulst ist ein Papillom.
ferner Taenia mediocanellata, die Glieder durch ein Verbindungsstück miteinander verbunden, [illegible]
ferner Durchschnitte durch Haemorrhoidalknoten [illegible]

441 Sitzung 24 Mai 1875

Anwesend: Dr Schmidt sen, Jung; Lorey. Kloss.

Dr Schmidt. zeigt Präparate von Placenta von der die von einer im 7ten Monat todtfaul ausgestoßenen Frucht herrühren (Ursache das Lues) [illegible]
ferner Präparate von Pachymeningitis interna chronica; es sind

darin zahlreiche Bindegewebskörperchen die mit Gefäßen zusammenhängend in Gefäßneubildung begriffen zu sein scheinen.

Dr Kloss zeigt in Bewegung begriffene Bacterien; man kann an den [illegible] Stäbchen derselben deutlich die Rotation um ihre Längsaxe beobachten, außerdem zahlreiche kleine Schläuche von Oscillarien. [illegible] der Chlorophyllinhalt sich im Schlauch [illegible]

Dr Schmidt ferner ein Dr Passavant entferntes [illegible] c. stecknadelkopfgroßes [illegible] von [illegible] Struktur es findet sich [illegible] eine [illegible] Masse (in den Alveolen) die durch dicke (ganz) [illegible] Bindegewebskörperchen gebildet ist

442 Sitzung 7 Juni 1875.

Anwesend: Dr Schmidt sen. Kloss jung. Schott, Lorey. Moppes. Passavant.

Dr Lorey zeigt Pilze ~~mit~~ Mycel & Sporen aus der Epidermis einer an Herpes iris leidenden [illegible]. ferner von Atrophie der Hinterstränge des Rückenmarks

Dr Schmidt sen zeigt Favuspilze. ferner Präparate aus einem [illegible] der Brustdrüse, bestehend aus Bindegewebe & starken Gefäßen

Dr Kloss. Leptothrixfäden, [illegible], die sich deutlich in Bewegung zeigen

Dr Schmidt fand in der Muskulatur eines mit der Diagnose Trichinose verstorbenen ganz keine Trichinen, dagegen zwischen gesunden Fibrillen [illegible] oder [illegible] Sarcolemmaschläuche. ferner ~~der~~ Fr. von einem Tumor albuginea [illegible] Tuberkeln, unter dem [illegible] Granulationsgewebe.

Dr Kloss: Leptothrixfäden [illegible] ~~[illegible]~~

443 Sitzung d. 21 Juni 1875.

Anwesend. Dr Schmidt sen. Kloss. jung. Schott Lorey. Passavant

Angekommen: Schultze Archiv f. micr. Anat. XI 3 Heft.

Quarterly journal of microsc. science 58.

Dr Ad. Schmidt.

Rhizopoda Die im Archiv für microscopische Anatomie XI Bd. Seite 329 u. folg. von Franz Eilhard Schulze beschriebene Quadrula symmetrica = Difflugia symmetrica, Wallich ist bereits 1858 von Dr. Fresenius ~~gefunden~~ beschrieben und Difflugia quadrata genannt worden. Dr Ad. Schmidt hat dieselbe damals gefunden.

Ferner zeigt derselbe den Kehlkopf eines vor einigen Wochen tracheotomirten Kindes, welches 10 Tage nach geheilter Wunde plötzlich todt zurfiel. Die Section zeigte die geheilte Wunde, unterhalb derselben einige polypenähnliche Granulationen die vermuthlich ventil~~artig~~ artig vorrückten für die ~~Glottis~~ Luftröhre verschlossen. Zugleich abgestoßenes Cylinderepithel auf der Trachealschleimhaut.

Ferner einen sehr großen Nasenpolypen.

Ferner Präparat von einem hinter dem Ohr gelegenen Angiom.

Ferner eine amorphe weisse Masse die auf der Hornhaut gesessen hatte, vielleicht Bleiconcremente.

Ferner Carcinom neben der Mamma von dem der Vortragende glaubt es sei ein Schweißdrüsenkrebs.

444 Sitzung d. 5 Juli 1875.

Anwesend: Dr Ad. Schmidt. Dr Kloss, Schott, Loretz, Mappes, Jung; Passavant, Lorey, Hofmann.

z. Mittheilung Der Vorsitzende erwähnt des am 22 Juni erfolgten Todes des langjährigen eifrigen Mitglieds des Vereins, Herrn Dr G. A. Spiess u. fordert die Anwesenden auf sich zu seinem Andenken zu erheben, was geschieht.

Dr Ad. Schmidt zeigt einen Fibrincylinder aus dem Urin eines Scharlachkranken Kindes von seltener Länge.

Ferner weitere Präparate des in voriger Sitzung vorgelegten Kropfes. Dieser ist von alveolärem Bau, und die einzelnen Hohlräume sind z. Th. wieder reticulär gebaut.

Dr Kloss spricht über eigenthümliche „Hefekörper" die er constant ~~in~~ in den Excrementen der Säuglinge

gefunden hat. Sie haben ovale Contour, blassen Inhalt 1 bis zwei, auch mehr Vacuolen, die zuweilen zusammenfließen. Ueber die Natur dieser Körper ist Dr Klos nicht klar, er hält sie für „Hefekörper" u. hat sie bisher nur, aber auch constant im Kaninchenkoth gefunden.

Dr Adolf Schmidt zeigt ferner degenerirte Herzmuskelfasern, Leber in geringer fettiger Degeneration von Dr Spiess I.

445 Sitzung den 19 Juni 1875

An~~wesende~~ anwesende: Dr. Schmidt sen. Meyer. Loretz. Schott. Jung. Passavant.

Hr Meyer zeigt eine Reihe von Präparaten (thierische und pflanzliche) in einer von ihm zusammengesetzten Conservirungsflüssigkeit; so Nematoden (eine Nematode aus dem Main) aufs schönste conservirt, nicht geschrumpft, ebenso die Farben erhalten; kleine Regenwürmer, Larven; ferner ~~die~~ dieselben von Herrn Dr Klos in der letzten Sitzung gezeigten „Hefekörper" aus Kaninchenexkrementen. Herr Meyer ~~fand dieselb~~ vermuthet daß die Sporen eines Mucor seien der auf alten Pflanzen wächst. Nach längerem Stehenlassen scheinen sie sich weiter zu entwickeln. H. Meyer glaubt sie für identisch mit Mucor stolonifer (de Bary) halten zu dürfen. Algen in derselben Flüssigkeit conservirt (Zygnema) bewahren aufs schönste Form u. Farben.

Dr Ad. Schmidt Niere mit Fibrincylindern u. sehr viel Epithelien (bei Nephritis scarlatinosa.)

— H. von Granulationsgewebe

Es wird beschlossen Ferien bis October zu machen —

446 Sitzung den 11 October 1875.

Anwesend: Dr Schmidt sen. Lotz. Loretz. Nappes. Passavant Moos. Jung. Lorey. H. Schmidt.

Eingegangen: Archiv f. microsk. Anatomie XI IV Heft
Quarterly journal of micr. sc. No. 59

Ein [illegible] weisses Pflanzliches Pulver angeblich (Stärke enthaltend) wird untersucht u. ergibt sich als bestehend aus einer geringen Menge von Stärkekörnern u. viel zertrümmerten (gemahlenen) Pflanzenzellen.

Dr Passavant theilt die Krankengeschichte eines wegen Carcinom (Sarcom) des r. Femur amputirten Mädchens mit u. Dr Schmidt zeigt die Präparate u. zwar Spindelzellensarcom in der Epiphyse [illegible] des Knochengewebes.

Dr Schmidt zeigt einen [illegible] der Mamma, mit schönen Milchgängen, die zahlreich [illegible] enthalten, ferner ein Knoten neben der Mamma, der aus Bindegewebe besteht in welches einzelne Drüsenacini hineingewachsen sind.

Dr Loretz zeigt einige Stücke Fleisch die in einem mit Watte u. [illegible] verschlossenen Gefäss durch den ein Glasrohr das mit Watte [illegible] ist [illegible] gestellt ist, verschlossenen Gefäss gekocht sind. Das Fleisch stand drei oder 2 Monate im Sommer u. ist nicht faul. Es enthielt beim Aufsuchen keine Vibrionen.

Dr Schmidt zeigt ein Alveolarsarcom des Larynx.

447. Sitzung den 25 October 1875

Anwesende Dr Loretz, Dr Schott, Dr Schmidt sen. Jung, Lorey Passavant.

[illegible] Dr A. Schmidt demonstrirt ein Präparat von [illegible] (von Dr H. Schmidt operirt) dessen microscopische Structur noch festzustellen ist; ferner Theile von einem Rundzellensarcom des Femur das durch Perforation der vena femoralis Embolien in beide Lungen bewirkt hatte.

448. Sitzung den 8 Nov. 1875

Anwesend: Dr Schmidt sen. Kloss Passavant, Loretz
Schott. Jung Mappes Lorey H Schmidt

Herr Dr Passavant berichtet die Krankengeschichte eines Kindes welches am Mittag noch gesund aus der Schule zurückkehrte u. nur angab es hätte ihm der Kopfschmerz nicht gut(?) gethan. Es kam nun zu Erbrechen, sehr raschem Collaps, Puls 162 u. nach ~~drei~~ 3½(?) Stunden Exitus letalis. Die Section ergab, Anschwellung der Peyer'schen Plaques, sehr starke Hyperaemie des Gehirns und der Meningen, ~~auch~~ geringe Blutaustretung(?) der inneren Organe ~~[illegible]~~, Anschwellung auch der solitären Drüsen, Nieren frei, einzelne ~~Leber~~ gelbe [illegible] verfettete(?) Stellen in der Leber. Die Ansichten über die Natur der Krankheit sind verschieden, theils spricht sich die Ansicht ~~für~~ für Typhus ambulans (Milz etwas angeschwollen) theils für ~~Vergiftung aus~~ [illegible] Vergiftung(?) durch übermässigen Genuss v. Rothwein(?) aus. Die sofort gefertigten Präparate aus der Leber zeigen enorme fettige Degeneration.

Dr Schmidt sen. legt von der [illegible] die einzelnen Wirbelsäulen(?) [illegible] gezeigt(?).

Dr Schmidt sen. A. Tumor der Brustdrüse, fibrom.

Dr Kloss. zeigt eine Reihe von Präparaten mit dem Polarisationsapparat, Harnsäure Krystalle, die Wirbelsäulen(?) vom Hirschkäfer (die doppeltbrechend u. einf. brechend [illegible] zeigend).

449 Sitzung den 22 November 1875.

Angekommen: Archiv für microscop. Anatomie 12 Bd 1 Heft.

Anwesend:
Dr Kloss. Dr Schmidt sen. Loretz. H Schmidt Lorey Schott
Passavant, Jung-Marchand(?)

Dr Kloss zeigt einen Cholestearinkrystalle in [illegible] Kopf(?) aus einem [illegible] stammend.
ferner mit Hülfe des Microspectroscopes von J. Brown(?), eine Reihe Absorptionsspectra verschiedener Farbstoffe, Blut, Indigcarmin, übermangansaures Kali, Anilinroth.

Dr Schmidt sen ~~Präparate~~ zeigt Eier des Bothriocephalus decipiens vom Leopard(?)

Dr Passavant zeigt ein Präparat von [illegible] im [illegible] Hals(?), mit Durchbruch der Schenkelkapsel(?) [illegible] Pfanne und Becken.

450 Sitzung den 20 December 1875.

Angekommen. Zeitschrift f. wissensch. Anatomie XII Bd. II Heft.

Handb. d. menschl. Anatomie v. Krause I Bd.

Anwesend: Dr Schmidt sen. Lorey Loretz Scott Kloss. Jung.

Dr Loretz zeigt vielkugelige Gerinnsel aus dem linken Ventrikel, ferner [illegible].

Dr Schmidt. erläuterte Käfer mit [illegible] geschriebene (im Längsschnitt) [illegible] Entwickelung von Bindegewebe um dieselben. bespr. ein Sarkom der Mamma sowie der Niere.

451 Sitzung den 3 Januar 1876

Anwesend: Dr Schmidt sen. Kloss Loretz Schmidt Jung. Scott.

Herr Dr Rehn hat dem Präsidenten schriftlich seinen Austritt aus dem Verein angezeigt.

Dr Loretz. Der Inhalt einer Ranulageschwulst, eine gelb gummiartige Masse zeigt unter dem Microscop Blutzellen, meiste u. rothe [illegible] sehr blasse Zellen u. Fettkörnchenkugeln. sowie colossal entartete Zellen.

452 Sitzung d. 17 Januar 1876.

Anwesende Dr Schmidt sen. Kloss Scott Lorey Jung Loretz Kappes. Gundersen.

Dr Lorey zeigt Lunge u. Kleinhirn eines kleinen Kindes welches an Caries des Felsenbeins gelitten hatte. Im Cerebellum fand sich ein etwa kirschkerngrosser Tuberkel im Wurm. In der Spitze der rechten Lunge fand sich eine ausgedehnte bindegewebige Induration, in deren Centrum eine kleine käsiger Heerd sich befand. Im Bereich des 4 Ventrikels kleine capilläre Haemorrhagieen.

Dr Schmidt sen. zeigt ein kleines [illegible] Cystofibrom das von dem Augenlid geschnitten worden war. ferner eine Anzahl Präparate von melanotischem Krebs der Haut; es waren eine grosse Anzahl kleiner Geschwülstchen; nicht alle Zellen der Geschwulst waren pigmentirt.

ferner einen Brustdrüsenkrebs mit starker Infiltration des Bindegewebes durch Zellen; der Ursprung der Zellen scheint also hier im Bindegewebe gelegen zu sein.

ferner: Präparate von einem großen Hirntumor enthaltend u. A. viele Corpora amylacea u. Gefäße

453 Sitzung den 31 Januar 1876.

Anwesend: Dr. Schmidt sen. Mappes. Schott. Loretz. Grandhomme, Jung.

Dr Schmidt sen. demonstrirt Präparate aus einer weichbleibenden Epulis vom Unterkiefer; In der Geschwulst, der mit einzelnen Knochen[illegible] durchsetzten Geschwulst finden sich enorm große vielkernige Zellen, die sich in den bis jetzt gemachten Schnitten nicht nachweisen lassen. Es handelt sich vielleicht um die von Kölliker sog. Osteoklasten.

ferner: Krebs der Mamma.

454 Sitzung den 14 Februar 1876.

Anwesend: Dr Schmidt sen. Lotz Loretz. Klein Jung – Marburg. Passavant. Mappes Schott Grandhomme.

Angekommen. Schultze Archiv 12 B. 3 Heft.

Dr Loretz gibt ein Referat über die Structur der Knochen, deren Wachsthum, Verknöcherung etc. wobei einige darauf bezügliche Präparate gezeigt wurden.

455 Sitzung den 28 Februar 1876.

Anwesend. Dr Schmidt sen. Klein Schott, Mappes. Grandhomme Loretz. H. Schmidt. Jung

Angekommen Quarterly Journal of micr. sc. 61

Dr Loretz berichtet über die Kasse des Vereins. Am Schluß des Vereinsjahres war der Kassenbestand 258 M. 85 Pf. Die Ausgaben betrugen 146 M 85 die Einnahmen 405 M 70 Pf.

Dr Loretz spricht kurz über die Entwickelung der Spermatozoen.

Dr Schmidt sen. demonstrirt eine Anzahl Präparate etc. Im Octob. 75. wurde eine Person von einem sehr großen Mamma tumor operirt. der sehr bald recidivirte; die Untersuchung ergab damals, daß die Geschwulst aus Bindegewebe bestand u. nicht für maligner Natur gehalten wurde. In dem Recidiv der Geschwulst findet man eine große Anzahl Zellen; in der Haut z. B. sind die

Interstitium des Bindegewebes gefüllt mit kleinen Zellen, ohne Anwesenheit einer Drüse; ~~es ist~~ die Malignität der Geschwulst ist erst dadurch ausgesprochen

— ferner zeigt Dr Schmidt Farbstoff(pigment) aus melanotischen Geschwülsten. Im Urin des Melanomkranken zeigen sich Krystalle in eigenthümlichen Formen u. Farbstoff-Körner. (Melanin).

456 Sitzung den 13 März 1876

Anwesend: Dr Schmidt sen. Kloss. Lorey. H. Schmidt
Schm Meyer Lorey Passavant

Angekommen Quarterly journal of microscop. sc. 62 (Austausch)

Dr Lorey ~~zeigt~~ zeigt Markzellen aus d. rothen Mark einzelne rothe Blutkörperchen enthaltend, verschiedene Formen derselben

Dr Schmidt zeigt das Stroma eines melanotischen Knotens; im Querschnitt desselben findet man mit dem Polarisationsapparat sehr schön glänzende Melanincrystalle

Derselbe zeigt den Querschnitt einer (...) Geschwulst ~~aus~~ der Kapsel, welche sich als Spindelzellensarcom erweist.

In Bezug auf die Geschwulst, welche schon in der vorigen Sitzung vorgezeigt wurde, ist nachzubemerken, dass sich in den verdickten Rand fortwuchernde Geschwulstzapfen, welche mit Zellen ausgefüllt waren. In dem Querschnitt fanden sich auch Knochenzellen. Die Muskeln waren stellenweise wachsartig entartet, andere Stellen sehen gesund aus. An manchen Stellen fanden viel Bindegewebe, wie die Muskelfasern in Längsrichtung ..., dazwischen viele weisse Blutkörperchen und Knochenzellen. Die Bildung des Bindegewebes ~~scheint~~ durch Zerfall der Muskelfasern in feinste Fibrillen zu bestehen. Eine nussgrosse Knolle neben den Muskeln bestand aus Bindegewebe, erschienen umgeben mit zerfallenen Muskeln entstanden.

457te Sitzung den 27 März 1876.

Anwesend Dr Ad. Schmidt. Schott. Dr Loretz jung. Passavant Lorey.

Als Gast Herr Dr Flesch.

Herr Dr Eiser hat seinen Austritt aus dem Verein erklärt.

Dr Loretz zeigt eine Placenta mit sog. fibrösen Knoten. Die Chorionzotten der Placenta natürlich injicirt der Grund der fibrösen fettig degenerirt ferner ein Präparat von einem recidivirenden Sarcom und der Muskulatur des Oberschenkels

Dr Flesch zeigt ein Präparat welches die Proliferation von Carcinomzellen in der Muskulatur an der Grenze einer exstirpirten Brustkrebses; ~~ferner~~ ferner ein Präparat von acuter Leberatrophie wie das vorige mit Haematoxylin gefärbt. ~~ferner~~ ein noch unbekannte Taenia aus ~~...~~ Dachs sowie einer Taenia elliptica von ~~...~~ einer Katze

ferner eine Reihe von Präparaten, zur Demonstration des Cortischen Organs in der Schnecke verschiedener Thiere & des Menschen in verschiedenen Schnittlagen ~~...~~ wozu Herr Dr Flesch erläuternde Zeichnungen gibt.

ferner Durchschnitte durch Hundeschnauze & Trommelfell sowie Injectionspräparate der menschlichen Haut.

458 Sitzung den 10 April 1876

Anwesend Dr Ad. Schmidt, Kloss Lotz Schott

Als Gast Dr Flesch jun.

Dr Flesch zeigt Durchschnitte durch Hasen, Vorderextremitäten ... in Chromsäure und Salzsäure entkalkt vor um ihn durch die lateral vagina zu demonstr. ferner zwei sehr schön injicirte Durchschnitte durch die Lunge mit Mikrotubarkel auch eine Geburtskurbel der mamma ferner Querschnitt, Längsschnitt u. Flachschnitt durch die Genitalien von Taenia solium

Dr Flesch gibt eine Erläuterung des Härtungsgerätes des Organs und zeigt hierauf bezügliche Präparate vor. Fovea centralis vom Schwein, ... der Schlange, Retina vom Frosch, Ampullen u. Lippe

die feinsten Nesselorgane, die Geißeln etc erhalten sich deutlich. Leider hat Herr Meyer noch nicht die Zusammensetzung der Conservirungsflüssigkeit angegeben; desgl. ebenso conservirte Polypen

Eigenthümliche rundliche kleine Körperchen in der Haut einer alten Frau erwiesen sich als die Kerne von Erdbeeren.

Ferner zeigt Dr Schmidt sen. Präparate von Lebercirrhose & des Leberkrebs.

465 Sitzung den 31 Juli 76

Anwesend: Dr Schmidt sen. Schott. Passavant. Jung. Loretz.

Dr Schmidt sen. fordert beim Beginn der Sitzung die Anwesenden auf sich zum Andenken des verstorbenen Prof Dr Ehrenberg zu erheben.

Zeigt nach Berichterstattung über die Krankheit der betr. Patientin (Marasmus, der Hernie, Chloroform Tod) Theile der Hernie in fettiger Degeneration

ferner einen Hodengeschwulst des Mannes, in der gut erhaltenen Milchgänge sich vorfinden. Die Achseldrüsen waren geschwollen und die grössten aber enthalten Krebselemente

466. Sitzung den 14 August 1876.

Angekommen Archiv für microsc. Anatomie 13 Bd. 1 Heft.

Anwesend Dr Schmidt sen. Schott. Loretz. Jung. Passavant. Kloss

Dr Schmidt sen. demonstrirt einen Magenpolyp desgl. Nasenpolypen, mit wenig Drüsen.

Ferner Brustdrüsenkrebs. In derselben einzelne Stellen von netzförmiger schwammiger Structur, wo nur das Gerüst stehen geblieben ist, genau so wie bei ausgepinselten Präparaten.

Es wird beschlossen bis zum October keine zu machen

467 Sitzung den 23 October 1876.

Eingegangen: Quarterly journal of micr. sc. 63.
Archiv f. microsc. Anatomie XIII 2 Heft

Anwesend: Dr Schmidt sen. Kloss. Loretz. Jung. Lorey, Kapper. Passavant. Schott

Dr Schmidt sen zeigt Präparate von einem Epitheliom der Wangenschleimhaut, mit zahlreichen Riffelzellen.

Dr Kloss Blut aus Urticariaquaddeln, frisch entnommenes Blut zeigt eine ganz auffällige Vermehrung der weißen Blutzellen.

Dr Schmidt sen. zeigt ferner einen Uterus mit interparietalem Fibromyom, u. microsc. Präparate davon, sowie in den Venen der breiten Mutterbänder eine Anzahl von Phlebolithen.

ferner Präparate aus einer fettig degenerirten Mamma die Milchdrüsen theilweise ganz normal, theils in den ~~ganz~~ erkrankenden [illegible] (Vergrößerung) Vermehrung der zelligen Bestandtheile. —

468 Sitzung den 6 November 1876.

Anwesend: Dr Schmidt sen. Passavant. Lorey. Jung. Kapper. Loretz. Schott.

Dr Schmidt sen zeigt Präparate von einem secundären Epitheliom in der Cruralgegend; das primäre Epitheliom hatte in der Vulva gesessen

ferner Präparate von einer Nephritis parenchymatosa mit Schrumpfung, die Rindensubstanz der Niere geschwollen, die Epithelien fettig degenerirt

ferner Kopf der Taenia crassiceps aus einem [illegible], die Taenia hat im Bau viel Ähnlichkeit mit der T. solium.

469. Sitzung d. 20. November 1876

Anwesend: Dr. Schmidt, Kloss, Passavant. Deetz; Lorey. Loretz. Jung. Roth. Metzler.

Dr Schmidt dem. Taenia ~~mediocanellata~~ vom Bussard ~~welcher~~ mit einem Rüssel, zur möglichen Erklärung des Namens T. med. ~~...~~ Hakenkranz

Angekommen Quarterly journal of micr. sc. No. 64
Archiv f. microsc. Anat. XIII Bd. Heft 3.

Dr Schmidt zeigt ferner ein Weizengrannen von eigenthümlicher Form, das einem Mann beim Reiben der Augen in der Conjunctiva stecken geblieben war.

Herr Dr Deetz (Homburg) zeigt einige Echinococcusblasen die von Zeit zu Zeit mit dem Stuhlgang von einem Kranken abgehen. Derselbe leidet von Zeit zu Zeit an Icterusattaken mit heftigen Schmerzen in der Lebergegend, in der sich eine Geschwulst nachweisen lässt. Kurz nach dem Aufhören des Icterus ~~...~~ (unter heftigem Schmerz u. Abnehmen der Geschwulst) gehen die Blasen ab, 2–3 mal in der Woche, worauf auch der Icterus nachlässt. Es ~~...~~ ist also eine Perforation des Echinococcussackes in den Darm (vielleicht durch die Gallenausführungsgänge) eingetreten. —

Ferner Mesenterialtuberkel ~~...~~ eines 1½ jähr. Kindes, durchsetzt von weissen Blutkörperchen mit einer Gefässerweiterung derselben, wie es Virchow in seiner Cellularpathol. abbildet. In festigen Tuberkeln konnten keine Riesenzellen gesehen werden.

Ferner zeigt er von ... Mammakrebs Schnitte vor, deren Erklärung dunkel bleibt. —

Ferner Präparate aus einer Niere bei Morb. Brightii; die Kranke war nur 8 T. krank. Die Niere vergrössert, die Rindensubstanz verbreitert. Die Epithelien der Harnkanälchen verfettet.

Ferner Präparate eines Geschwürs des Mastdarms.

470te Sitzung den 4/12/76.

Anwesend Dr Schmidt, Passavant. Lorey, Lotz, Jung. Loretz. Schott. Mappes Deetz. Klein. Hofmann

Als ordentliches Mitglied wird Dr Ebenau angemeldet und seine Aufnahme einstimmig beschlossen.

Eingelaufen ein Gesuch um Mitgliedschaft von H Duncker [illegible] & Co. in Bernau bei Berlin das abschlägig beschieden wird da auswärtige Mitglieder im Verein nicht existiren.

Vorgezeigt von Dr Schmidt Präparate aus einem Mammacarcinom welches in den Alveolen Bindegewebsstroma enthielt.

Dr Schmidt zeigt die Echinococcusblase die Dr Deetz in der vorigen Sitzung vorgelegt hatte, in Durchschnitten mit den charakteristischen concentrischen Schichtungen, sowie Häkchen (Hakenkränze) aus der Blase, sowie die Echinococcusköpfchen mit Hakenkranz, die

ferner zeigt Herr Dr Schmidt Präparate von einer aus der Gegend des Margo supraorbitalis nicht vollständig exstirpirten Cyste, mit flüssigem Inhalt, deren Natur noch unbestimmt bleibt.

471. Sitzung den 18/12/76.

Anwesend: Dr. A. Schmidt; Deetz; Ebenau; Mappes; Loretz. Jung, Lorey

Dr Schmidt zeigt Blutkörperchen 18 Jahr lang in Pacini'scher Flüssigkeit aufbewahrt

ferner aus einer Cyste, deren 3/4 im Mesenterium eines Hasen gefunden wurden, der Nachweis der Abstammung der Cysteninhalt von der Membran des Echinococcus deutlich zu erkennen an dem Mangel der charact. concentrischen Schichtungen.

Dr. Loretz demonstr. eine Croupmembran von einem tracheotomirten Kinde herstammend

Dr Lorey demonstrirt ein im 3. Schwangerschaftsmonat abgegangenes degenerirtes Ovulum.

Dr. Ebenau demonstrirt Adenoma ovarii, Angioma hepatis, Lupus cutis: [illegible] Carotiden [illegible], Polyp [illegible]

Dr Schmidt [illegible] Polypen mit [illegible] Drüsen.

ferner Präparate aus einer Brustdrüse mit sehr stark entwickelten Drüsenschläuchen, an einzelnen Stellen Übergang in die [illegible]

472 Sitzung den 15 Januar 1877.

Anwesend: Dr Schmidt sen. Schott. Mappes. Passavant Loretz - Lorey jun. Deetz

Dr Schmidt zeigt die bereits in voriger Sitzung gezeigte Hydatidencyste aus dem Mesenterium eines Kindes; die Innenwand zeigt Pflasterepithel;

ferner eine häutige Membran die bei einer Menorrhagie einer Frau abging, die Untersuchung zeigt die Anwesenheit von Choriozotten. Es handelte sich also um einen Abortus.

Eine seit 1/4 Jahr kranke Frau starb an Hydrothorax. Sie war vor 7 Jahren an Gallensteinen der Mamma operirt worden. Bei der Section zeigten sich auf der Pleura eine große Masse miliarer Knötchen, desgl. auf der Pleura ein Uebergang mit zahlreichen Knötchen. Die Untersuchung ergibt Tuberkelgranulationen, keine Carcinomzellen

473 Sitzung am 29 Januar 1877

Dr Schmidt sen. Schott Loretz Passavant Mappes Ebenau Deetz

Dr Ebenau zeigt einige Präparate einer Niere in welcher sich von einer Cystitis aus zahlreiche kleine Abscesse entwickelt hatten (Nephritis interstitialis).

ferner Präparate aus dem Duodenum eines im ersten Stadium des Typhus Verstorbenen. Infiltration der Schleimhaut mit weißen Blutzellen.

ferner die wachsartige Degeneration der Muskelfasern im Typhus.

ferner Präparate von einem angeborenen Keloid der Haut

ferner fötale Lunge. die Lunge hat noch das Aussehen einer traubenförmigen Drüse, die Alveolen mit Epithel bedeckt.

Universitätsbibliothek Johann Christian Senckenberg
Frankfurt am Main

474 Sitzung den 12 Februar 1877

Anwesend:
Dr Schmidt sen. Kloss. Schott. Lorey Mappes
Ebenau. Loretz jung.

Dr Loretz zeigt eine Dermoidcyste aus der Kopfhaut exstirpirt, enthaltend zahlreiche große blonde Haare ferner Präparate von einem Riesenzellensarcom (Oss. Epulis) mit zahlreichen großen Riesenzellen ferner einen Durchschnitt durch das Gelenkende eines Knochens (normal).

Dr Kloss zeigt Harnsäurekrystalle aus dem [illegible] Apparat, ferner krystallinisches harnsaures Natron.

Dr Ebenau zeigt [illegible] Lebercirrhose, sowie Carcinoma vaginae.

Dr Kloss zeigt [illegible] aus dem [illegible] exstirpirt, ~~die~~ das Präparat zugleich Cholestearin & Fettkrystalle

475 Sitzung den 26 Februar 1877.

Anwesend Dr Schmidt sen. Jung. Loretz
Mappes

Das Präsidium des Vereins hatte sich am 19 Februar auf Einladung der Senckenbergischen naturforschenden Gesellschaft zur Feier des 50 jährigen Doctorjubiläums des Herrn Dr Ed. Rüppell in die Wohnung des Jubilars begeben und die Glückwünsche des Vereins überbracht. Herr Dr E. Rüppell sandte in Erwiderung ein Dankschreiben.

– Eine [illegible] in Spiritus Herr Dr A. Schmidt überbrachte Masse die per rectum abgegangen war zeigte sich mikrosk. betrachtet als ein Conglomerat von [illegible].

Aus dem Kopf, dem rechten Arm des Schenkels, ferner an den Zehen u. [illegible] eines [illegible] hat Dr A Schmidt eine Anzahl des [illegible] Geschwülsten

die von eigenthümlich microsc. Structur sind. Große runde oder ovale Zellen in einer mächtigen Zwischensubstanz. Über die Natur der Geschwulst spricht sich Herr D. Schmidt nicht weiter bestimmt aus, u. verspricht auf später [illegible]. —

D. Schmidt zeigt noch weitere Präparate der in der vorigen Sitzung bereits demonstrirten [illegible].

476. Sitzung den 12 März 1877.

Anwesend: Dr Kloss. Schmidt sen. Lorey. Schott Loretz. Jung-Marchand Passavant. Ebenau

Eingekommen: Archiv f. microsk. Anatomie 13 Bd. IV Heft

1. Dr Schmidt sen. zeigt einige Präparate von einer Pachymeningitis spinalis, zahlreiche zellige lymphoide Elemente auf den Verwachsungen der Dura mater. Der Prozess war entstanden nach Caries der Halswirbel.

2, Microscopische Präparate von der in der 474 Sitzung vorgelegten [illegible]; man sieht innerhalb ein [illegible] Bindegewebe, in welcher sich einzelne Haare finden, sie u. die [illegible] Drüsen. Die Haare verlaufen eine große Strecke schräg oder parallel mit der [illegible].

Dr ~~Schmidt~~ Ebenau zeigt eine Lösung von 1:1000 Eosin als Färbemittel micr. Präparate.

477 Sitzung d. 26 März 1877

Anwesend: Dr. Schmidt senior. Dr Kloss. Loretz, Lorey, Jung, Schott, Passavant, Mappes; Thilenius als Gast.

Dr. Schmidt sen. zeigt ein entzündetes Rückenmark [illegible] von einem Pferd abstammend. Das Rückenmark war in Folge von Caries der Wirbel comprimirt. Man sieht [illegible] eine Menge weißer Blutkörperchen.

Ferner: ein Präparat einer per anum abgegangenen [illegible] Membran, welche viele elastische Fasern zeigt; die Membran ist nach Dr. Schmidt wahrscheinlich ~~[illegible]~~ als Lig. [illegible] [illegible]. —

Dr Schmidt dann Zungenepithel, angeblich Psoriasis (Dr Passavant), Epithelien mit brauner Masse gefüllt, welche sich übrigens auch bei Gesunden finden.

Dr Loretz zeigt ein ganz neues Microscop von Hartnack construirt speciell für mineralogische Zwecke, mit drehbarem Tisch, Polarisationsapparaten, Vorrichtung zum Einschieben einer Quarzplatte über dem Objectiv. Die drei verschiedenen Systeme zeigen gegen die früheren Hartnack'schen Systeme entschiedene Vorzüge. —

Universitätsbibliothek Johann Christian Senckenberg
Frankfurt am Main

478. Sitzung d. 9. April 77

Anwesend
Dr Schmidtsen. Schott Loretz. Dr Flesch
jun als Gast. Kloss. Ohmus Passavant.
Kölenius. Jung. Lorey

Dr. Flesch zeigt den von Kühne vor kurzer Zeit entdeckten sog. Sehpurpur; an einem Frosch wird rasch das Auge exstirpirt, d. bulbus aufgeschnitten u. die Netzhaut auf einen Objektträger gelegt. Durch die Einwirkung des Tageslichts wird in kurzer Zeit die rothe Farbe zerstört, die Retina bleicht ab. Legt man nun die Retina wieder auf die Choroidea zurück so erhält sie wieder ihre Farbe, doch nicht so intensiv, wie zuerst.

Dr Schmidt demonstrirt elastische Fasern aus einem im Fleisch eingedrungenen bandartigen Masse (Ligament oder Arterie.)
— ferner Filaria attenuata ~~aus dem Luftsack~~ aus dem Brustfelle eines Falken in verschiedenen Entwicklungsstadien in Liq. Meyeri III

Dr Passavant beobachtete bei einem Manne eine eitrige Secretion aus dem Nabel, unterhalb dessen man eine kleine Geschwulst fühlte. Nach einiger Zeit stieß sich dieselbe durch den Nabel ab. Sie hatte das Aussehen von einem Pomeranzenkern, geschnittenen Bau und enthielt Cholestearin, Detritus, u. Haare, ~~zeigt sich~~ sie ist also eine Dermoidcyste

Dr Schmidt zeigt die Hoden von Falco niger u. Falco peregrinus mit ihren Spermatozoen die noch nicht entwickelt sind.
Eiter u. Blut in Liquor Meyeri nicht besonders gut erhalten.

479 Sitzung den 23 April 1877

Anwesend:
Dr Schmidtsen. Kloss. Passavant Lorey. Loretz. Jung.

Dr Schmidt zeigt Blutkörper (Rappen) conservirt in verschiedenen Concentrationsgraden von Meyer'scher Flüssigkeit 1:3 u 1:4. ferner Blasenepithelium bei Blasencatarrh in Liq Meyeri III.
Präparate von einer Croupmembran

Dr Schmidt fand bei einem Feldhasen an drei verschiedenen

Körpertheile, (Augen) Kopf an Rüsseln u. Schnabel eigenthümliche Excrescenzen ec. Zum Zweck der Demonstration der Entwickelung der Geschwülste werden zunächst Schnitte durch normale Warzen gezeigt. Dr Schmidt hält den Tumor für eine pathologische Entwickelung des Cambium, d. h. der Schicht welche zwischen Epidermis und den tiefern Schichten liegt (Rete Malpighi). An den Geschwülsten liegt der Stiele der ~~[illegible]~~ lässt sich die Entwickelung verfolgen, welche von dem ~~[illegible]~~ selbst von der Hautoberfläche, ebenso sie auch den Abtheilungen der Schichtstücke [illegible] zu sehen scheint. Er nennt diese Schicht mit Kölliker Cambium

Cambium

480 Sitzung den 7 Mai 1877

Anwesend: Dr Kloss, Lotz, Schmidt sen. Lorentz.

Eingetroffen: Quarterly journal of microsc. science 1876 No. 62 u. 1877 Aprilheft No. 66.

Dr Schmidt sen. zeigt Schnitte einer Geschwulst an der großen der Zehen eines 80jährigen [illegible], und ist in [illegible] Zellen [illegible] Epithelien [illegible]

dann Schnitte von kleinen Geschwülstchen der Nase eines ganz jungen Mädchens [illegible] rundliche Gebilde die aus Rundzellen oder [illegible] durchschnittenen Zellen erklären kann; dabei dringen die Epithelien in den [illegible] bei Epitheliom. der Charakter bleibt unentschieden

Eine große [illegible] Geschwulst die Dr [illegible] (implantiert) [illegible] Zellen [illegible]

[illegible] mit bacterien gefüllt.

481 Sitzung den 4 Juni 1877

Anwesend Dr Schmidt sen. Kloss Lorentz Lorey jung. Schott. Derenot

Eingetroffen. Archiv f. microsc. Anatomie Bd. 14 Heft 1.

Dr Lorentz zeigt eine Reihe von Querschnitten des normalen Rückenmarks. An einzelnen Präparaten sind anastomosirende Ganglienzellenausläufer zu sehen.

Dr Schmidt sen. Haemotoxylin-Krystalle aus d. Gehirn.

482 Sitzung am 18 Juni 1877

Anwesend: Dr Schmidt, Kloss, Lotz, Loretz, Jung.

Loretz

Dr Loretz dem. weitere Rindenmarkspräparate, Quer- und Längsschnitte

Dr Schmidt dem. Präparate von Lupus = Knötchen, theils Zellenhaufen, Granulationsgeschwülste, Riesenzellen enthaltend, theils [illegible] Schweissdrüsen enthaltend.

483 Sitzung den 2 Juli 1877

Anwesend Dr Schmidt sen. Kloss, Jung-Marchand. Loretz - Passavant. Schott.

Dr Schmidt sen zeigt einige Gewebstheile an denen eine auffallend rothe Ablagerung von farbiger Masse befindlich ist. Microscopisch ist die Substanz Dr Oehler amorph. und bleibt ihre Natur zweifelhaft. -

ferner Schleimkörperchen in einem Tumor einige Präparate von Epithelium der Urethra
ferner eines Mammakrebses

484 Sitzung den 11 Juli 1877.

Anwesend: Dr Schmidt sen. Kloss. Loretz Passavant.

Dr Schmidt sen. zeigt sehr schön conservirte Blasenepithelien & Cylinder aus der Blase.
— ferner zeigt er einige Präparate von einem Myxom des Oberkiefers; Schleimgewebe. Fibroma myxomatosum. —
— ferner von einem Tumor des Oberschenkels eine Mischform, von Lipom u. Rundzellensarcom. —
—

Angekommen Quarterly Journal of micr. sc. 67
Archiv f. micros. Anatomie 14 Bd 2 Heft

Quartal J. [illegible]

Archiv f. m. A. 14 [illegible]

485. Sitzung d. 8 Oktober 1877

Anwesend. Dr Schmidt, Hofmann, Loth, Loretz, Lorey.

D Schmidt dem. Knollen, erbsengroß, welche er auf einer Wiese bei Hausen gefunden: dieselben werden erzeugt von Ranunculus ficaria, haben das Aussehen wie kleine Kartoffeln und zeigen sich schöne Amylum Körner; die Knollen sitzen an d. Wurzeln u. Blattwinkeln. Derselbe dem. Präp. vor, der ~~[illegible]~~ der Knollen [illegible] Körnchen zeigte.

Derselbe Präp. von einem Magenschleimhaut eines Kindes welches in großer Ausdehnung tuberculös entartet war. Infiltration in die Schleimhaut, mit ein großen epithelialen Zellen; an einzelnen Stellen stärker Infiltration [illegible] Elemente, ebenso in der Tiefe der [illegible].

Derselbe [illegible] einen Spalt, in einem [illegible] gestreifte Sharpey'sche Fasern.

Ferner eine Geschwulst von Bohnengröße auf d. Oberfläche einer Niere, die Struktur scheint sarcomatös zu sein doch ist diese Ansicht nicht sicher vom Vorzeigenden ausgesprochen.

486 Sitzung den 5 Novemb. 77.

Anwesend: Dr Schmidt sen., Klose, Passavant, Loth, Loretz, Mappes.

Der Vorsitzende zeigt den Tod des ordentlichen Mitglieds Herrn J. Meyer an, der sich ~~[illegible]~~ um die Microscopie durch die Erfindung seiner Flüssigkeit zur Conservirung microsk. Pflanzen u. Thier-Präparate verdient gemacht hat. Die Anwesenden erheben sich zu Ehren des Verstorbenen von ihren Sitzen. Herr J. Meyer starb plötzlich am 30 Oct. Abends. —

Ferner zeigt Herr Dr Schmidt Präp. v. acuter gelber u. rother Leber Atrophie. —

— ferner Mamma krebs. In einer Mamma die vorher zwei harte Knoten entfernt worden war, zeigen sich diese Knoten carcinomatös degenerirt, in den übrigen Theilen der Mamma glaubt der Vorzeigende [illegible]

zahlreiche Poren früherer Entwicklungsstufen der ✗ Carcinome zu finden.

487 Sitzung, den 19 Nov. 1877.

Anwesend: Dr Schmidt sen. Schott, Lotz, Passavant Kloss. Loretz. Lorey.

Dr Schmidt zeigt makroskopische Präparate der in voriger Sitzung demonstrirten Mammakrebse, Ursprung der Epithelien in den Drüsenräumen der Mamma.

ferner Präparate, die aus einem Kehlkopf eines Mannes stammen, der auf der Schleimhaut papillomatöse Wucherung zeigte. Dieselben wurden ausgekratzt mit dem scharfen Löffel u. ergibt sich die Struktur der ~~[illegible]~~ Epithelioma

ferner Präparate von einem Epithelioma der labium minus einer Frau.

488 Sitzung den 3 December 77.

Anwesend: Dr Schmidt sen. Loretz. Jung. Mappes Kloss. Lorey. Deetz.

Angekommen: Schultzes Archiv für micr. Anatomie XIV Bd. III Heft.

Dr Mappes zeigt den an Cystopolypen u. Gebilden die mit Cylindern besetzt sind [illegible] [illegible] [illegible]

Dr Schmidt sen. zeigt einige Präparate von ~~[illegible]~~ Entartung der Kehlkopfschleimhaut, zeigt Wucherung der Epithelien der Stimmbänder, [illegible] [illegible] Epithelioma. –



ferner von einem [illegible] Epithelioma der kl. Schamlippe, dessen Längsdurchschnitt neben angezeichnet ist, bei a [illegible] [illegible], bei b. beginnt die Epithelanbildung bis c. bei d ein größerer Epithelknoten, [illegible] in größerer [illegible] [illegible].

489 Sitzung den 17 December 1877

Anwesend: Dr Schmidt sen. Schott. Loretz Dr Passavant. Lotz

Von Seiten der Stadtgemeinde ist dem Vorsitzenden eine Abschrift des Testamentes des verstorbenen Mitgliedes Herrn Friedr. Meyer zugegangen.

vermachte dieselben seine Microscope von Kellner Hartnack & Zeiss u. die dazu gehörigen Utensilien Instrumente u. Stoffe etc sowie die auf Microscopie bezüglichen Bücher u. etwaigen Sammlungen microscopischer Objecte dem Vereine vermachte.

Dr Schmidt sen. zeigt diphtheritische Membranen von den Mandeln; ferner Cylinder aus Urin bei M. Brighti

1878

490. Sitzung — Januar 14.

Anwesend: Dr Schmidt, Passavant, Klose, Deetz, Lorey, Loretz

Dr Schmidt dem. Cancr.(?) der Schleimhaut des Larynx

ferner croup. Membranen aus dem Kehlkopf eines Kindes(?)

Angeschafft: Zeitschrift f. micr. Anatomie 14 Bd. 4 Heft

Dr Schmidt zeigt Gehirn & Leber eines an Paralyse gestorbenen Mannes; in der Leber fanden sich zahlreiche vom gesunden Lebergewebe getrennte gelb gefärbte Inseln, in der Größe etwa einer Erbse bis Haselnuss. Dr Schmidt hält sie für amyloide Entartung. Die hier unter gesprochenen(?) Gefäße überall prall mit Blut gefüllt, [illegible]

491. Sitzung den 28 Januar 1878.

Anwesend Dr Schmidt sen. Loretz Klose Passavant Junghanns(?) Marchand(?).

Am 26ten Januar nahmen Herr Dr Schmidt sen. u. Dr Loretz auf Aufforderung des Notar Dr J. Müller die dem Verein testamentarisch vermachten Microscope, Präparate, Apparate zu Microscopie, auf Microscopie bezügliche Bücher etc des verstorbenen Mitglieds des Vereins Herrn Friedr. Meyer in Empfang. Diese Gegenstände insbesondere die Microscope nahmen in der heutigen Sitzung die Aufmerksamkeit der Anwesenden in Anspruch.

Universitätsbibliothek Johann Christian Senckenberg
Frankfurt am Main

492 Sitzung den 11 Februar 1878

Anwesend: Dr Schmidt sen. [illegible], Klotz. Scholz. Loretz. Massus.

Dr Loretz zeigt einige Präparate von Magenkrebs vor, sowie solche [illegible] der Muskelfaser, u. einem Infarctum mit [illegible]

Desgl. [illegible] vom unteren Gaumenrand eines 30j. Mannes.

Desgl. Pachymeningitis [illegible] spinalis hypertrophica

493 Sitzung d. 25 Februar 1878.

Anwesend Dr Schmidt sen., Kloss Loretz. Passavant. Lorey

Angek. Quarterly J. of microsc. Science N 69.

Dr Schmidt zeigt Zellen aus dem frischen Mark einer Banane große Zellen mit Amylonkörpern.

Dr Loretz erstattet den Cassenbericht vom Jahr 1877 – 1878. Einnahmen incl. Rest v. 76 460 M. 70. Ausgaben 149 M. 35. Mithin bestand am Schluß des Jahres 311 Mark 35 Pfennig. Herr Dr Kloss wird gebeten ein Microspectroscop mit Maßapparat von Browning zu besorgen.

Dr Schmidt zeigt Präparate von einigen [illegible] [illegible] [illegible] aus [illegible].
ferner eine hypertrophische Mandel;
ferner [illegible].
ferner Blutgerinnsel aus d. Niere

Dr Loretz zeigt Präparate einer frischen acuten Nephritis ferner Hyperaemie der Niere, Haemorrhagien in d. Niere.

494 Sitzung den 11 März 1878

Anwesend Dr Schmidt sen. Lotz. Passavant Loretz. Deetz. Lorey.

Dr Passavant spricht über die Arbeit Schlesingers über Diphtheritis & Croup u. bespricht die [illegible] anatomischen Unterschied zwischen Croup & Diphtherie

Dr Schmidt zeigt einige aus [illegible] bestehende Abgüsse aus Excrementen. Sie sehen ungeformt, gelb [illegible] und wie ein [illegible]

— ferner derselbe isolirte Pflanzenfasern und [illegible]

— ferner Haematoidinkrystalle

Dr Lorey zeigt Präparate einer enormen Hypertrophie der Niere mit starker Schrumpfung der [illegible], und in Folge von Verschluss, sowie Präparate einer fettigen Degeneration der Niere ebenfalls in Folge von Verschluss, [illegible] Stadium der [illegible] (Hydronephrose).

ferner Präparate eines Rückenmarks von einem an [illegible] syphilitisch verstorbenen Mann. Das Rückenmark [illegible]

495 Sitzung den 25 März 78

Anwesend Dr Schmidt sen. [illegible] Lorey [illegible] Schott.

Dr Schmidt sen zeigt den Anwesenden den Tod des langjährigen Mitgliedes Herrn Dr Wallach an; fordert dieselben auf sich zum Ehrengedächtniss zu erheben. Geschieht.

Dr Lorey zeigt 2 Trichocephalus dispar, Männchen u. Weibchen

Dr Lorey zeigt ferner frische Blutproben von einem an Lymphosarcom leidenden Manne, mit starker Vermehrung der Anzahl der weissen Elemente

ferner Stück der Lunge eines 66j. Mannes.

ferner Präparate einer ~~Hirnh~~ Pachymeningitis haemorrhagica; einen dünnen Schnitt aus der Innenseite der Dura Mater mit ausserordentl. grosser Entwickelung neuer Blutgefässe.

ferner Präparate eines Polypen, der aber den Anwesenden bekannt ist.

496 Sitzung den 8 April 78

Anwesend Dr Schmidt, [illegible], [illegible], Lorey

Dr Flesch jun.

Dr Flesch jun zeigt eine ganze Reihe Präparate

Tuberculosis pulmo. injectirt,

Osteosarcom, Tasthaare der Katze, Untersuchung der

Wurzeln an der Spitze der Zotten ~~[illegible]~~ entspringt, und eigenthümliche Streifungen der Wurzeln, Milz und Riesenzellen.

Dergl. Augen v. Orchideen (?) (Ratten?) ~~[illegible]~~ Fledermaus.
Die Augen nach dem Wirbelthiertypus gebaut.

Ferner eine Anzahl Querschnitte durch ganze Embryonen, einen Frontalschnitt durch die Nasenhöhlen, Querschnitt durch Hals und Rumpf, er erläutert die Methode der Anfertigung dieser Schnitte. –

497 Sitzung den 6 Mai 1878. –

Anwesend: Dr Schmidt sen. Passavant. Loretz. Lotz Schott. Lorey.

Angekommen. Archiv f. microsk. Anatomie Bd. XV 1 Heft.

Dr Loretz. Pachymeningitis haemorrhagica, [illegible] Geschwulstbildung auf der Dura mater. – Oxalsaurer Kalk im Urin gefunden

Dr Schmidt sen. Fibröser Nasenpolyp. – Nasenpolyp infiltrirt mit rothen Blutkörperchen. + [illegible] männlich. – Urin bei Blasencatarrh.
Sog. weiße Pneumonie.

498 Sitzung den 20 Mai 1878.

Anwesend – Dr Schmidt sen, Lotz, Jung, Loretz Passavant

Dr Schmidt sen zeigt Präparate von Cirrhosis hepatis ferner von einem Epitheliom des Penis, [illegible] einzelne Zellen im Schnitt.
Ferner Präparate aus einem verdickten Choroidealplexus in dem eine grosse Anzahl von Psammom, Corpora amylacea sich befindet
ferner ein Präparat einer starken Vergrösserung der Bronchial-~~Lymph~~drüsen ~~Mediastinum~~; die ~~zum Theil~~. In den Lymphdrüsenquerschnitten einzelne Stellen, welche eine beginnende Tuberkelbildung erkennen lassen. An andern Stellen vermehrte Bindegewebsbildung u. Anhäufung von Lymphkörperchen

Dr Loretz zeigt Querschnitte durch den Nervus peroneus.

499 Sitzung den 3 Juni 78.

Anwesende Dr Schmidt sen. Lotz. Loretz. Schütz. Lorey
Angekommen: Quarterly journal of m. sc. No 70

Eingegangen ein Schreiben von Herrn Dr Ebenau, worin er seinen Austritt aus dem Verein anzeigt.

Loretz zeigt normale Arteria basilaris im Querschnitt. Polyp. des Uterus (Myoma). Präparate durch normale Leber u. Niere.

Dr Schmidt zeigt ausgespritzte Präparate, der in voriger Sitzung demonstr. Lymphdrüsen, woraus sich ergibt, daß sie zum wesentlichsten Theil aus Bindegewebe bestehe.
Ferner von einer [illegible] kleinfingerdicken Geschwulst zwischen Scrotum u. [illegible], Fibroid.
Ferner verschiedene Präparate von Degeneration der Arterien der Hirnbasis, an einzelnen Stellen ausgesprochene Verdickung der Gefäße, an einzelnen Stellen wieder scheint eine Verengerung des Lumens eingetreten zu sein. Die Frage ob letztere Veränderung syphilitischer Ursache ist oder nicht, wird nicht sicher entschieden

500. Sitzung den 1 Juli 1878

Anwesende Dr Schmidt sen. Passavant. Loretz. Jung.

Dr Schmidt sen. zeigt Präparate von einer beginnenden Hirnerweichung, Zellwucherung u. an einzelnen Stellen [illegible] Neubildung; d. Präparat stammt von einem an Krämpfen [illegible] verstorbenen 18j. Frauenzimmer.
Dr Schmidt zeigt die sternförmigen Zellen in d. Cutis von Axolotl bez.
desgl. den Penis von Dipus tetradactylus mit zwei großen u. einer unzähligen Menge kleiner Stacheln
ferner Schädel von einem [illegible] ein [illegible] entspringendes Sarcoma mammae
ferner eine [illegible] Pia mater cerebri mit eigenthüml. [illegible] [illegible], in der sich einzelne Rundzellen befinden, [illegible] Gewebe zum Vergleich ein [illegible] [illegible] und eine syphilit. Schwiele.
Desgl. Knoten der Lunge u. der Pleura

90

501 Sitzung den 15 Juli 78.

Eingelaufen. Archiv für mikrosk. Anatomie 15 Bd. II Heft

Anwesend Dr Schmidt sen., Kloss, Lorey, Jung, [illegible]

Der vom Verein angeschaffte Apparat zu Mikrospectroskopie von John Browning ist vor einiger Zeit angekommen und demonstrirt Herr Dr Kloss damit eine Reihe von Spectren von blauen, rothen u. gelben Farbstoffen

Absorptionsspectren von Cochenille, übermangansaurem Kali, Rose, Klapperrose, Blut, [illegible], rothes Anilin, Scorzonera, Picrinsäure, Galle vom Aal, Chlorophyll, Indigcarmin, [illegible]

Es werden Ferien bis October beschlossen

502 Sitzung den 7 October 1878 —

Anwesend Dr Schmidt sen. Lotz. Lorey. Kloss. Schott. [illegible], Jung-Marchand.

Eingel. Quarterly J. of m. sc. Heft 71
Archiv f. micr. Anat. XV Bd. Heft III

Herr Dr Bardorff zeigt seinen Austritt aus dem Vereine an.
Bei der am 1 Octob. stattgehabten academischen Feier zur Gelegenheit des 50j. Lehrerjubiläums des Herrn Prof. Dr Böttger wurde dem Jubilar von dem Mitglied Herrn Dr Lorey die Glückwünsche des Vereins ausgesprochen —

Dr Lotz zeigt eine Leber mit getrennten großen & kleinen [illegible].

Dr Lorey zeigt Fragmente, verkalkte Leber ([illegible]) Epitheliomaspecies, fungöse Gelenkentzündung am [illegible], Chondrozyten.

503 Sitzung den 21 October 1878

Anwesend Dr Schmidt, Lotz, Kloss, Lorey, Schott, Lorey

Eingegangen ein Schreiben vom Offenbacher Verein für Naturkunde, nebst [illegible] mit der Bitte zu Bestimmung der darin vorkommenden Algen. Die Probe wurde als Chonemonas Schwantii bestimmt.

× Schmidt sen. spricht über [illegible] findenden Algen

[illegible] mit [illegible], 5 verschiedenen Vermehrungstypen [illegible], [illegible], [illegible] u. [illegible] mit [illegible]
[illegible] u. eine Art mit [illegible] Zellen in [illegible]

304 Sitz. d. 4 Nov. 1878

Anwesend D. Loretz. Jung. Lorey —

D Loretz dem. den Inhalt einer [illegible] erhaltenen und in Verfall begriffenen Blutkörperchen, Micrococcen

ferner Blut eines [illegible] Kranken, [illegible] Albuminurie. Derselbe enthält Blutkörperchen und Micrococcen.

D Jung dem. Blut [illegible], [illegible] Lebendgrösse von demselben Patienten.

D Loretz dem. Präp. von Monas prodigiosa

305 Sitzung d. 18 Nov. 1878

Anwesend D Schmidt sen. Kloss. Lotz. Passavant
Loretz Lorey. Schott.

Angekommen. Archiv f. micr. Anat. v. St. v. Schultze XV Heft IV
Quarterly journal of m. sc. 72.

Dr Schmidt sen zeigt Blutkörperchen wohlerhalten in [illegible] Flüssigkeit seit 20 Jahren.

ferner Nostoc Algen [illegible]

ferner [illegible] auch in [illegible]

Amylum v. Canna [illegible]

ferner Sedimente in [illegible]

Dr Loretz zeigt Cholesterin aus kleinen Gallensteinen [illegible] in verschiedenen Krystallformen, aus Chloroform in Nadeln, Alkohol in rhombischen Krystallformen.

Dr Schmidt zeigt ferner andere kleine Sedimente, [illegible] recidiv. Papillome [illegible] der Nase

Dr Loretz

506 Sitzung vom 2 December 1878.

Anwesend: Dr. Schmidt sen. Dr Passavant Lotz Schott Kloss Dr Loretz

Dr. Schmidt zeigt Trichina spiralis adulta aus dem [illegible] eines [illegible] in liquor Meyeri, sich wunderbar haltend.

ferner einen Ursprungs[illegible], welcher merkwürdige Abnormitäten zeigt.

Ein Stück aus einem [illegible], welches vollständig in ein osteofibrom [illegible] umgewandelt war.

Dr Loretz zeigt Präparate von Schweinfurter[illegible], u. zum Vergleich Präparate normaler Niere.

Dr Kloss spricht über die Arbeit von Arnold in Virchows Archiv Bd. 74 Heft 2 über die [illegible] der [illegible] durch entzündliche [illegible]

507 Sitzung den 30 December 1878

Anwesend. Dr Schmidt sen. Kloss Loretz.

Eingegangen Schultze Archiv Bd. XVI Heft I. II

Herr Dr H. Hoffmann zeigt durch Schreiben vom 3 Dec. seinen Austritt aus d. Verein an.

Dr Schmidt zeigt Ovarii [illegible]

Dr Loretz zeigt Miliartuberculose der Lunge u. der Leber, [illegible] der Zunge.

508 Sitzung den 13. 1. 79.

Anwesend: Dr. Schmidt-Heyder; Kloss; Lotz, Schott, Passavant

Dr. Schmidt zeigt Präparate einer Geschwulst aus dem Antrum Highmori von einem 17jährigen Mädchen, welche ein osteofibrom ist, wonach [illegible] Krankheit entstand

509 Sitzung d. 10 Febr 79.

Anwesend Dr Schmidt sen. Kloss Loretz Lotz Schott Passavant Lorey.

Dr Loretz zeigt an, daß er seine Stellung als Schriftführer aufgibt [illegible] die dem Verein gehörenden Bände von Max Schultze's Archiv f. microscop. Anatomie (vollständig

Universitätsbibliothek Johann Christian Senckenberg
Frankfurt am Main

Exemplar) auf der Senckenbergischen Bibliothek aufzustellen und der Senckenb. naturforschenden Gesellschaft als Eigenthum zu übergeben, unter der Bedingung daß diese die Fortsetzung auf ihre Kosten übernimmt.

Dr Loretz zeigt Präp. eines Rückenmarks von einem an Progr. Paralyse verstorbenen. Erweichung im Lendenmark, ausgesprochene Erweiterung der entspr. Arterien

Dr. Jung dem. Milch- und Rahmpräparat der Milchkuranstalt; im mikrosk. Verhalten beider kein wesentlicher Unterschied zu finden

Dr Schmidt dem. acuten Krebs vom Uterus ausgehend, mit Metastasen in Lunge und Leber, des Peritoneum

510te Sitzung den 24.2.79.

Anwes. d. Dr Schmidt sen. Loretz, Lotz, Klein, Jung. Passavant Loretz.
Zum Vorsitzenden wird einstimmig Herr Dr Schmidt sen., zum Schriftführer einstimmig Dr Jung Marchand gewählt.

Dr Loretz zeigt atheromatöse Arterien aus Gehirnerweichung; an demselben Gehirn capillaere Haemorrhagien, die bei geringer Vergrösserung schwarzrothbraun erscheinen, bei starker Vergr. deutliche Blutkörperchen zeigen ferner finden sich pigmentirte Ganglienzellen.

Dr Schmidt zeigt Präparate von Reiskörperchen (von Dr Passavant aus einer Flexorenscheide der Hand entfernt) man sieht darin keine bestimmte Organisation; es sieht ähnlich wie geronnenes Eiweiss aus. ferner Praeparate von fibroid (auf der Seite des Zeigefingers von Dr Passavant entfernt) ~~Herr Dr [illegible]~~ ferner Praeparate von fibröser Verdickung der Vaginalhaut (die ~~von~~ Dr Passavant entfernt worden) ferner Praeparat vom Rande eines tuberkulösen Kehlkopfgeschwüres in dem sich keine Tuberkel entdecken lassen.

511 Sitzung den 10 März 1879

Eingegangen
Quarterly journal of microsc. science No. 73.
Anwesend Dr Schmidt Passavant. Klein Lotz Loretz. Jung Schott.
Dr Schmidt zeigt viele Praeparate von Papilloma ovarii (cystoma) durch Ovariotomie entfernten

512 Sitzung 7/4/79.

Letzte Sitzung fand in Folge Unwohlsein des Dr Schmidt nicht statt.
~~Herr Dr Schmidt~~ zeigt Anwesend Dr Schmidt Passavant. Klein. Lotz Loretz u. Jung. Herr Dr Schmidt zeigt weitere Praeparate des papilloma ovarii mit Cystenbildung. Dr Loretz zeigt Praeparate von [illegible] mit Myelin. desgl. [illegible] Krebs der Wange.

Die [illegible] Gesellschaft, die [illegible] zu hört, folgt später

Entstehung und Bedeutung d. [illegible] eines papillären Cystoma ovarii
von Rudolf Schmidt

1) Das Cystoma ovarii proliferum ovarii besteht aus einer Anzahl grösserer und kleinerer Cysten deren Wandungen [illegible]

ist, und deren Innenfläche mit einem Cylinderepithel
versehen ist. Die Kerne derselben liegen theils auf der
freien Oberfläche theils mehr basal. Es fehlen mithin
Flimmerhärchen hier. Bei einem Geschwülste der 8
[illegible], [illegible] in einem [illegible] [illegible]
[illegible], habe ich dieselbe [illegible] Anordnung an
Flimmerepithel gesehen.

2) Wie überall, wo in der [illegible] Anatomie, oder
[illegible] eine Veränderung eintritt, treten auch
hier, wo [illegible] in der [illegible]
[illegible] Blutkörperchen auf, besonders an
[illegible] der Epithelien.
[illegible] [illegible] abgerissenen Theile
[illegible], dass [illegible] bedeutet, der
der Epithelbedeutung als [illegible] jedoch
[illegible] deutlich Kerne findet, [illegible]
[illegible] werden.

3) Ehe nun die eigentliche [illegible] der [illegible]
gezeigt wird, muss man [illegible] ist
[illegible]. Die ganze Geschwulst, nämlich
an [illegible] Stellen (von [illegible] [illegible] Zellen
Protoplasma) durchdrungen, und [illegible]
Stellen [illegible] Partien [illegible] besonders auf
[illegible] Epithelien [illegible]
sich diese Zellen. [illegible] [illegible]
[illegible] als in andern Geschwülsten [illegible]
habe.

4) [illegible] die Wandzellen, [illegible]
[illegible] Epithelien [illegible] [illegible]
ihre ursprüngliche Grösse. [illegible]
[illegible] übereinander [illegible].

5) [illegible] eine gewisse Grösse erreicht, [illegible]
[illegible] und [illegible]
[illegible] die äusseren Epithelien [illegible].

6) In diese [illegible] tritt nun ein [illegible] Zapfen
ein, der anfänglich [illegible] ist, [illegible]
[illegible] am deutlichsten [illegible]
[illegible], die Epithelien abgefallen.

7) Dieser [illegible] Zapfen [illegible] die Epithelien, die sich
[illegible] [illegible] und [illegible]
[illegible] kolbenförmigen Ende [illegible]
die [illegible] [illegible] finden.
[illegible] [illegible] vorkommende [illegible]
[illegible].

8) [illegible] den Zapfen [illegible] Zellen [illegible]
spindelförmig, und [illegible] auf die gewöhnliche Art [illegible]
[illegible]. [illegible] Anfang an [illegible]
[illegible] von der [illegible] als [illegible]
in die Zapfen [illegible]. [illegible] gebildeten [illegible]
[illegible] Zellen ab.

9) [illegible] Geschwülste [illegible] Stelle der
[illegible] Verbindungen in der [illegible]
auf, welche ebenfalls mit Epithelien [illegible] sind, also drüsenartig

Universitätsbibliothek Johann Christian Senckenberg
Frankfurt am Main

sind zugleich in anderen Geschwülsten des [illegible] vorhanden [illegible]
[illegible], und die sogenannten glandulären Formen bildet.

10) Die bisher beschriebenen Veränderungen der Cystenepithelien treten ebenfalls an den Epithelien der einzelnen Bläschen auf, und sie [illegible] sich dadurch. Nicht selten [illegible] darüber sind bei den gedrängt stehen der Bläschen [illegible], Ausbuchtungen ~~[illegible]~~ [illegible] überall, und das Produkt der [illegible] Bläschen sind sehr häufig.

11) In manchen Bläschen [illegible] sich das [illegible] [illegible], die Epithelien sind abgefallen, und sie bekommen dadurch das Ansehen von [illegible].

12) Zuweilen stellt sich später [illegible], ist die [illegible] Epithelien ein [illegible] [illegible] [illegible] [illegible], [illegible] auf [illegible] [illegible] [illegible] [illegible] [illegible] [illegible] [illegible] sein.

13) Natürlich sind zu diesen [illegible] [illegible] nöthig, die sich dann auch in den Cystenwänden häufig finden.

Alle diese Vorgänge spielen sich in Cysten ab (freilich [illegible] [illegible] entstehen [illegible] durch [illegible] [illegible]) [illegible] jetzt zurück vollständig über [illegible] [illegible] [illegible] Neubildungen von Cysten in unserer [illegible] [illegible], und später dann die auftretenden Veränderungen [illegible] [illegible].

14) Eine häufige Ursache der Entstehung [illegible] Cysten [illegible] [illegible] ~~[illegible]~~ [illegible] [illegible] darin, daß [illegible] [illegible] der Bläschen [illegible] aneinander legen, [illegible], und dadurch ist ein [illegible] Cysten mit Epithel gebildet.

15) Dann kommt es aber selten vor, daß die [illegible] [illegible] Bläschen [illegible], und [illegible] [illegible] [illegible] [illegible] [illegible] [illegible] [illegible] Cyste entsteht.

16) Außerdem findet man fast überall in den Cystenwänden [illegible] kleinen [illegible], die [illegible] [illegible] [illegible] [illegible] scheinen. Ob sie [illegible] [illegible] Epithelien [illegible] [illegible] [illegible], [illegible] [illegible] [illegible] [illegible] [illegible] [illegible] einige [illegible] [illegible] Rande [illegible] [illegible] [illegible] [illegible] [illegible], [illegible] [illegible] [illegible] [illegible] Epithelien [illegible] [illegible] [illegible] [illegible], [illegible] [illegible] [illegible] [illegible] die letzten Stadien.

17) Durch das Wachsen und [illegible] der Bläschen werden [illegible] [illegible] [illegible] [illegible], und dadurch [illegible] [illegible] [illegible] [illegible] [illegible], [illegible] [illegible] [illegible] [illegible] den Ursprung [illegible]. [illegible] [illegible] [illegible] [illegible], [illegible] [illegible] [illegible] [illegible] [illegible] [illegible] [illegible].

18) Außerdem [illegible] [illegible] [illegible] Cystenwänden durch [illegible] [illegible]. [illegible] [illegible] in [illegible] [illegible] [illegible] [illegible] [illegible] vor

93

19/ Wie die [illegible] Geschichte zeigt handelt es sich in
diesem Falle um eine bösartige Geschwulst, da sie
recidivirte, sehr ein vollgültiger Beweis. Die einfachen
Papillome werden im Ganzen als nicht bösartig angesehen,
aber alle können zu [illegible] werden. Es ist mir nun ge-
glückt im vorliegenden Falle nachzuweisen, wie sich das
[illegible] entwickelte, indem ich den [illegible] von
[illegible] in Bindegewebe des [illegible] von [illegible]
Binde Gewebs [illegible] entsprechen [illegible] für die
[illegible] in [illegible]
[illegible] auf. Die neue Ansicht
[illegible] als [illegible] der Wirkung [illegible]
von [illegible] sollte man glauben müßte bei dem [illegible]
[illegible] Epithelien [illegible] [illegible]
[illegible] für diese Ansicht [illegible], aber diese [illegible]
[illegible]. Nach meinen [illegible]
[illegible] der Ursprung dieser neuen [illegible]
[illegible] Manne [illegible] 2 [illegible]
[illegible] so viel [illegible]
[illegible] Zellen, [illegible] charakteristisch. [illegible]
aber bei denselben [illegible] auf dem [illegible]
[illegible], [illegible]
Übergang auf das Bindegewebe finden [illegible]
[illegible] Manne [illegible]
[illegible] daher nur [illegible]
[illegible] aussprechen, daß [illegible]
[illegible] Leben.
Nach dieser Abschweifung will ich nun auf das [illegible]
[illegible] zurückkommen, und der Zeit über den
[illegible] der Idee des [illegible] überlassen.
a) Ich [illegible] bald als [illegible] Bindegewebe des [illegible]
[illegible] bald [illegible]
b) [illegible] nur in [illegible] Bindegewebe [illegible]
Zellen auf [illegible]
c) von diesen [illegible] Zellen [illegible] ein [illegible]
ab, ob [illegible] oder [illegible]
[illegible] und [illegible]
d) Das Bindegewebe [illegible] oder [illegible]
[illegible] einzelne Zellen [illegible]
[illegible] ein regelmäßiges [illegible]
[illegible]
Alle [illegible] Verhältnisse findet man
in [illegible] Membranen, [illegible] im Anfange
der Entwickelung begriffenen [illegible], und [illegible]
an Stellen [illegible] Stelle [illegible] könnte
e) [illegible] Stellen [illegible], von welchen man
annehmen muß, in welchen Umänderung [illegible] stattfindet, [illegible] x [illegible]
[illegible] daß sie [illegible]
[illegible]. Aber auch denen [illegible]

[illegible] die [illegible] [illegible] Zellen, indem
[illegible]
[illegible] [illegible] die Bindegewebs[illegible] [illegible]
[illegible] [illegible] Zellen [illegible]
[illegible]
[illegible] [illegible] Zellen [illegible]
[illegible] [illegible] Zellen [illegible] Bildungszellen [illegible]
[illegible] geworden.

b) [illegible] [illegible] Zellen [illegible]
[illegible] [illegible] 17h [illegible] [illegible]

[illegible] [illegible] [illegible] [illegible],
[illegible] [illegible] [illegible]
[illegible] [illegible].

17jähriges Mädchen; [illegible] [illegible];
[illegible] 8 [illegible] [illegible]. Operirt 11. 8. 78.
Obere Theil bestand aus 2 großen Höhlen, die mit einander communicirten, und mit bräunlicher dickflüssiger [illegible] gefüllt waren. Der untere Theil bestand aus kleinen [illegible] mit [illegible]. [illegible] [illegible] [illegible] [illegible] [illegible]. Die vollständige [illegible] [illegible] [illegible] [illegible] [illegible] [illegible] [illegible] [illegible] [illegible] [illegible] [illegible]. 10 Tage [illegible] [illegible] [illegible] [illegible] bedeutende Ascites, [illegible] [illegible] [illegible] [illegible] [illegible]. [illegible]
[illegible] [illegible] leider [illegible] [illegible]

513te Sitzung den 21. 4. 79.

Anwesend Dr. Schmidt, Kloss, Lotz, Jung. Loretz.
Es werden mikroskopische Präparate von einem [illegible] gemacht das aus einem entzündeten [illegible] entleert worden war; auch [illegible] findet keine [illegible]bildung statt.
Dr. Loretz zeigt Präparate aus dem Gehirn eines Paralytikers die mit [illegible] aufgestellt wurden.

514te Sitzung den 5. 5. 79.

Anwesend Dr. Schmidt. Lotz. Loretz. Jung. Mappes. Passavant. Lorey.
Dr. Loretz zeigt Querschnitte aus einem kolbig [illegible] Nervenstumpf eines im Carpus Amputirten (nervus medianus: Glycerinpräparat.) es findet sich starke Bindegewebswucherung. ferner aneurysmatisches Gefässe des Pons eines Paralytikers. ferner Erweichungsheerde im Gehirn bei Atheromatose. ferner Capillare Apoplexie im Pons eines Paralytikers. ferner zum Vergleich normale Ponspräparate. ferner abnormen Hohlraum direct

neben dem Centralkanal unterhalb der Olive. ferner Schnitt
im Klrastil [illegible] kleinen Kindes ferner Praeparat aus der Gegend
der Wurzel des Trigeminus.

Dr Schmidt sen. zeigt Praeparate von secundaerem Hautkrebs
der Mamma.

515te Sitzung den 19.5.79.

Anwesend Dr Schmidt s., Klees, Lotz, Jung, Schott, Passavant. Loretz.

~~Dr S. Singer~~ Prof Dr Sandberger entliehener Photografir-apparat des Dr Meyer ist mit einer Dissertation von Sigmund Singer (Würzburg) wieder eingetroffen.

Dr Schmidt sen. demonstrirt Mamma-Krebs praeparate (aus Bindegewebe entst.)

(Eingegangen Quarterly journal of micr. Science 74.)

in einem weiteren Praeparat Übergreifen des Krebs durch Lymphgefaesse und Schweissdrüsenkanäle auf die Haut u. Fettgewebe

516te Sitzung den 16.6.79.

Anwesend Dr Schmidt s., Lotz, Mappes, Jung. Passavant.

Eingegangen verschiedene Preisverzeichnisse der opt. u. mech. Werkstatt von Dr Schmidt u. Haensch in Berlin.

Dr Schmidt zeigt in Gänseleber eingekapselten Sack vom Aussehen eines verfetteten Echinococcussackes in dem sich eine Nematode befindet; ferner Sarcom ~~zellen in einer~~ Warze der Unterlippe; in den 2 Halbsspeicheln (submaxillaren) Drüsen metastasen (bei derselben selbst) zeigten sich dieselben Zellen und derselbe Bau.

517te Sitzung den 14.7.79

Anwesend Dr Schmidt sen. Klees. Loretz. Schott. Jung.

Dr Loretz zeigt Praeparate der Medulla oblongata eines Apoplectikers in dessen corpus striatum eine Cyste gefunden wurde Atrophie des linken Vorderstrangs im Rückenmark.

Dr Klees demonstrirt am Spectralanalytischen Apparat die Unterschiede vom Blutspectrum im Vergleich zu Kali hypermanganicum Anilin, Klapperrosenroth, Chlorophyll. Heidelbeerensaft u. verschiedenen anderen Farben. Dr Klees wird ermächtigt für den Spectralanal. Apparat eine Reihe von Glasröhren anzuschaffen

X. Kurz zusammengefasst sind die Resultate dieser Untersuchung [illegible]:

1) Die [illegible] [illegible], oder [illegible] [illegible], entstehen [illegible] [illegible] Vergrösserung der Cylinder [illegible], [illegible] [illegible] [illegible] [illegible] Blutkörperchen in die [illegible] [illegible] und die [illegible] [illegible] [illegible] [illegible] [illegible] grösseren oder geringeren [illegible] [illegible] [illegible], [illegible] [illegible] [illegible] Blutkörperchen [illegible] [illegible] [illegible] [illegible] [illegible] [illegible] + - [illegible]

2) [illegible] [illegible] ~~[illegible]~~ Membranen [illegible] [illegible] [illegible] [illegible] [illegible] [illegible] [illegible] [illegible] [illegible] [illegible] [illegible] [illegible] [illegible] [illegible] [illegible] [illegible] [illegible] [illegible] [illegible] 10 [illegible] [illegible] [illegible] [illegible] [illegible] Membran, [illegible] [illegible] [illegible] [illegible] [illegible] [illegible] [illegible] [illegible] [illegible] [illegible]

3) [illegible] [illegible] [illegible] Blutkörperchen in die [illegible] [illegible] [illegible] [illegible] [illegible] [illegible] (Blutkörperchen [illegible]?) [illegible] [illegible] [illegible] [illegible]?

cf. [illegible] N° 67 [illegible]

Universitätsbibliothek Johann Christian Senckenberg
Frankfurt am Main



Universitätsbibliothek Johann Christian Senckenberg
Frankfurt am Main

Universitätsbibliothek Johann Christian Senckenberg
Frankfurt am Main