[Abbildungen und Handzeichnungen von Augen I
Bd 1.

Abbildungen
zur
Anatomie, Physiologie u. Pathologie
des
menschlichen Auges

1816 bis 1863

von

Dr. Wilhelm Pommerring.

81 Bl. mit g. F.
aufgeklebten Abb.

Gamber, Albinos.

Geboren in London, jetzt 56 Jahre, seine Kinder 2 Knaben 27 Mädchen sind blond & blauäugig das erste Albinos.

Lt. d. 7 Juni 1841.

Auge der 24 Jahre alten Engländerinn welche 1826 in Frankfurt gesehen wurden. Ihre Brüder sollen auch albinos seyn? Ihre Mutter aber nicht. Ihr 8jähriger Sohn hat braunes Haar und blaue Augen wie sein Vater.

3

Die weisse

DAME

Sigfried Lehmeyer aus Mainz.

Dieser außerordentlich gebaute 16 Jahrige junge Mann und sein Bruder Lucian sind albinos geringerer Grades, ungeachtet Geschwister und beide Eltern sind brünett.

Dr. Jg. del. et sculp. München 1810

D. W. Sq. 1816

Linse nach der Natur gezeichnet.

Linse nach Petit bestimmt

Horizontaldurchschnitt des linken Auges eines gesunden Menschen.

1816

9

Linse nach der Natur mit Petit's Messung übereinstimmend

40

1816

Puellula 11 mens. oculi sinist.

Foramen centrale limbo luteo cinctum in plica retinæ oculi sinistri puellulæ ejusd.

Area Martegianni à parte corporis vitrei posteriori visa, Vitreus condensata Hyaloidea

Oculus brunus hydropici viri sen.

Bulbus cornea et lent. oculi viri adult. in Ω asservati N° 276

Foramen centrale in oculo ocelto cuiusdam studiosi typho extincti

Area Martegianni oculo cuiusdam pueri XIV diebus vasis duobus ab ejus centro pendentibus

1. Foramen centrale retinæ,
und Insertion des Nerv. opt.

2. Durchsichtige Stelle im trüben Glaskörper;
vermuthlich die Area von Mattegiani.

Aus dem rechten Auge eines Zambo. W. 4. d. Sept. 1846

12

1.

2.

Ausgezachter Rand der Retina, Faltenkranz und Uebergang des Strahlenblättchens in die Linsenkapsel.
Original von Döllingers Abbildung in Nov. Act. Acad. Nat. Cur.

Femina 00 Annor.

W. Sg. pinx. d. 3. Mart. 1817.

Oculus dexter

Oculus sinister

Thalamus ~~dexter~~

longitudo ad latit.

14 : 5

Corpor quadrigemini

postro dextra

sive ~~corpus quadr~~ tuberculum anterius

et posterius immutatum

Thalamus sinister

longitudo ad latitudinem

14½ : 7.

14

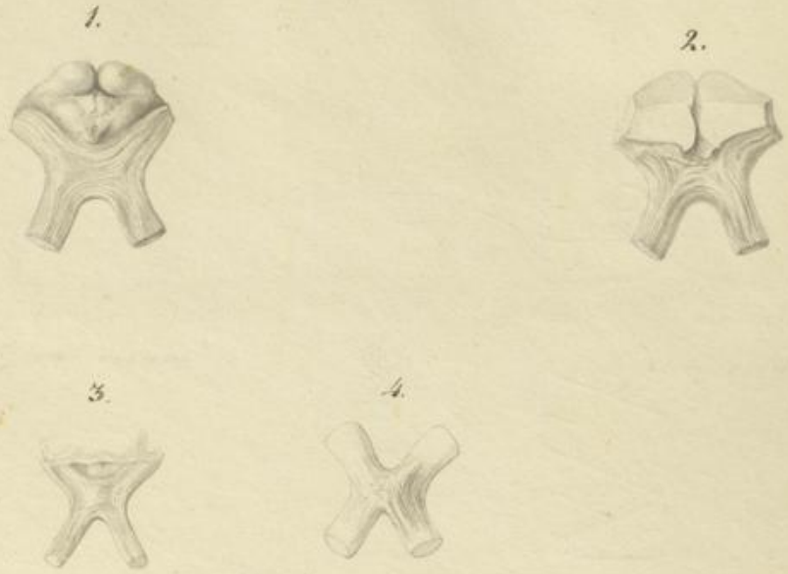

Chiasma nervorum opticorum

1. Viri adulti facies infer. – 2. Ejusdem faciès super. – 3. Infantis recenati
4. Equi a parte infer. – Omnia dibuplata non dissecta

W. Sg. 1816.

16

Rectus externus oculi sinistri viri adulti cum nervo sexto.

Venter anterior m. digastrici sinistri viri adulti cum nervo suo a ramo tertio quinti paris oriente.

Origines nervorum omnium e cerebro egredientium in fasciculum unum colligati.



Origines Nervorum Cerebri viri adulti.

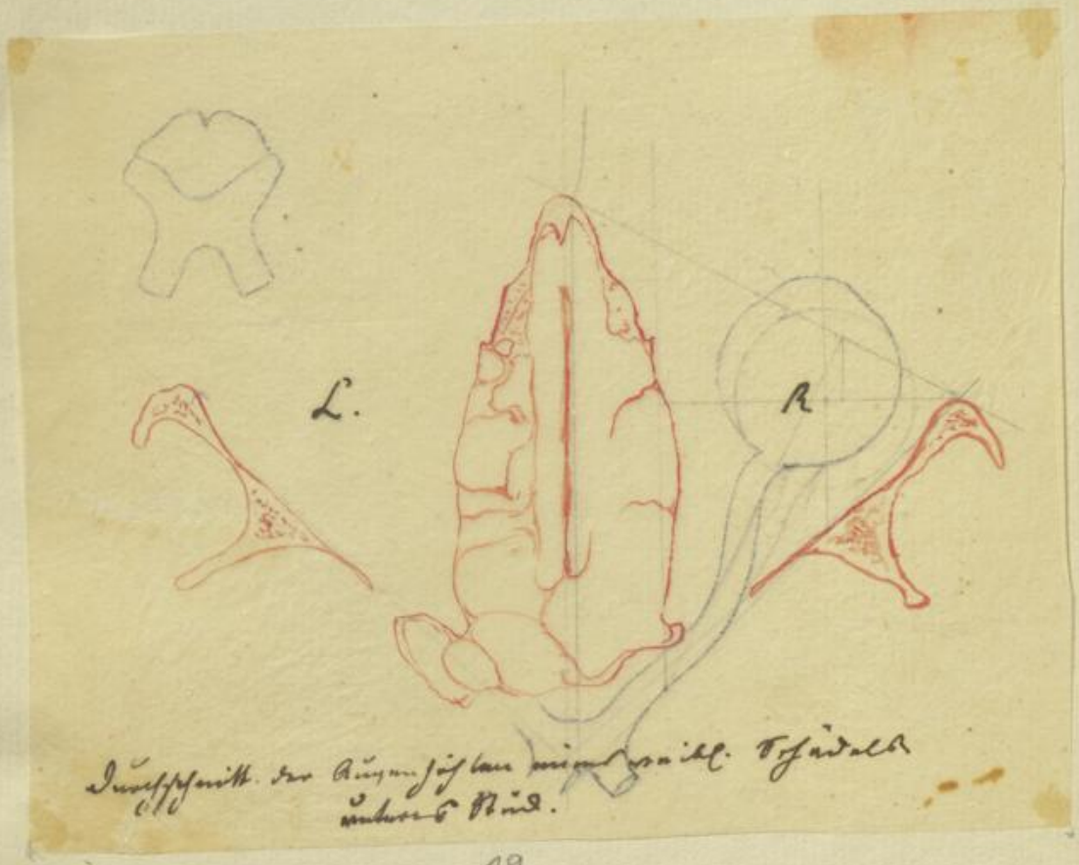

Durchschnitt der Augenhöhlen mit sämmtl. Schädeln
unteres Blatt.

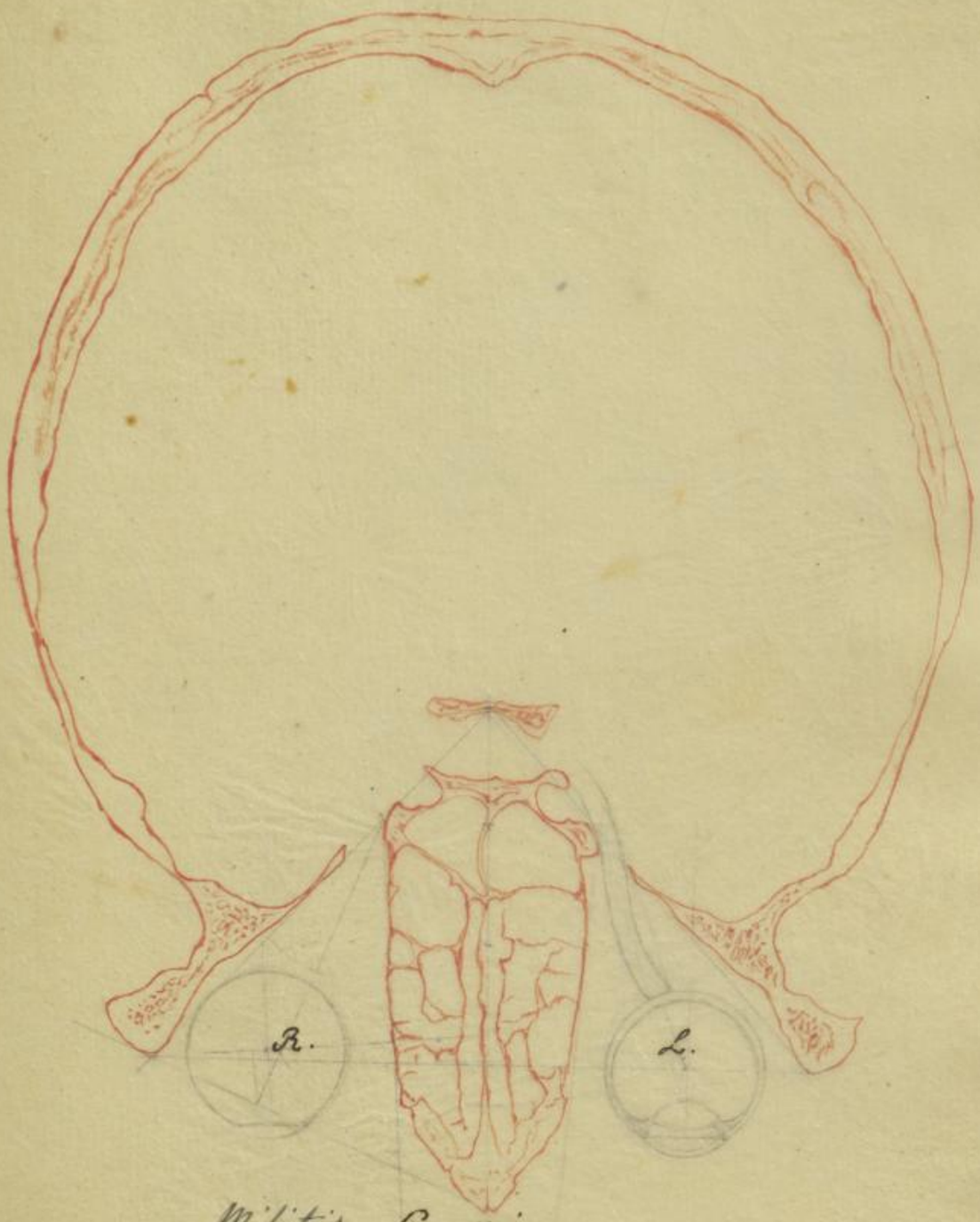

Militis Galli –

Militis 24 Annorum phthisici

W. Sg. prima ad Nat.

D. 20 Nov. 1816.

21

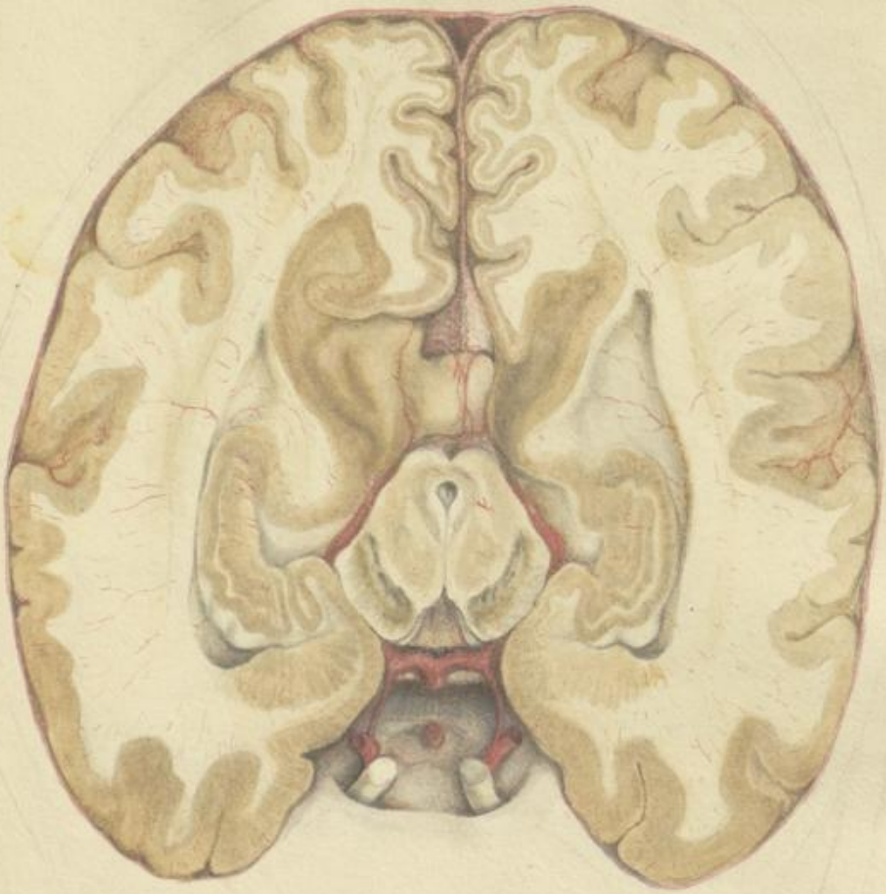

Femina 35 annor. tabe consumpta

J. G. pinx. ad nat.

D. 24 Nov. 1816.

Hirn der alteren Tyrolerinn. vom Glas copirt.

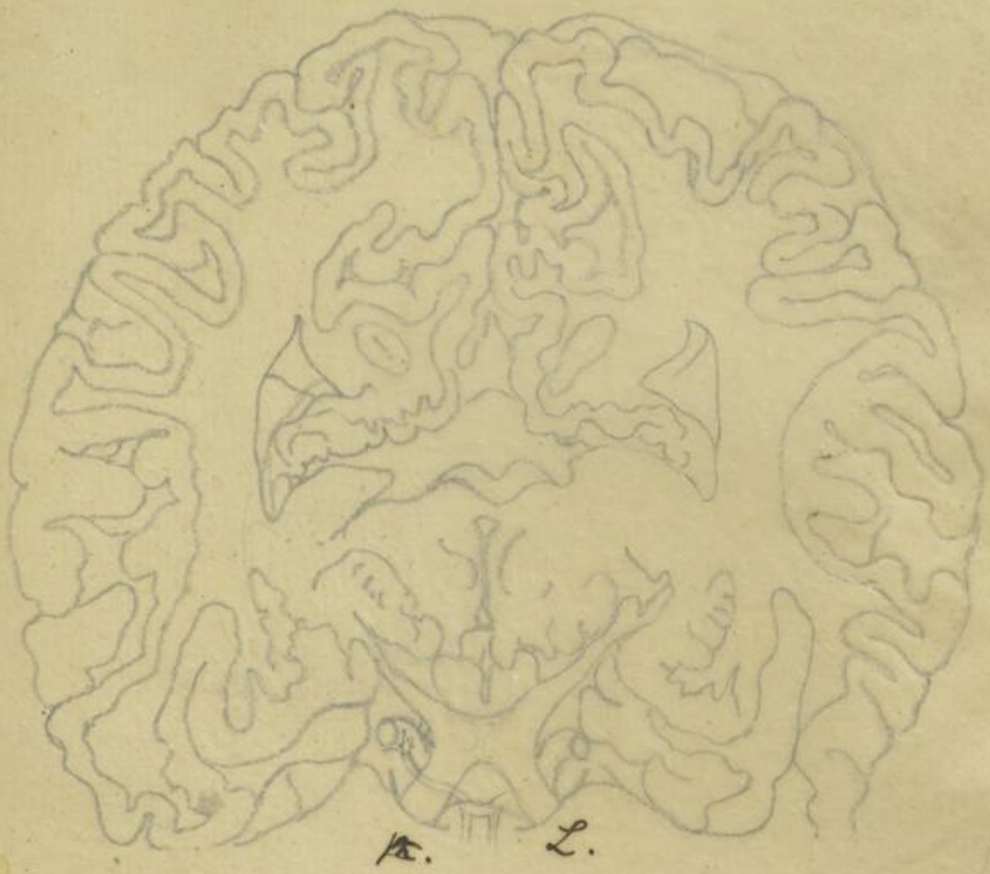

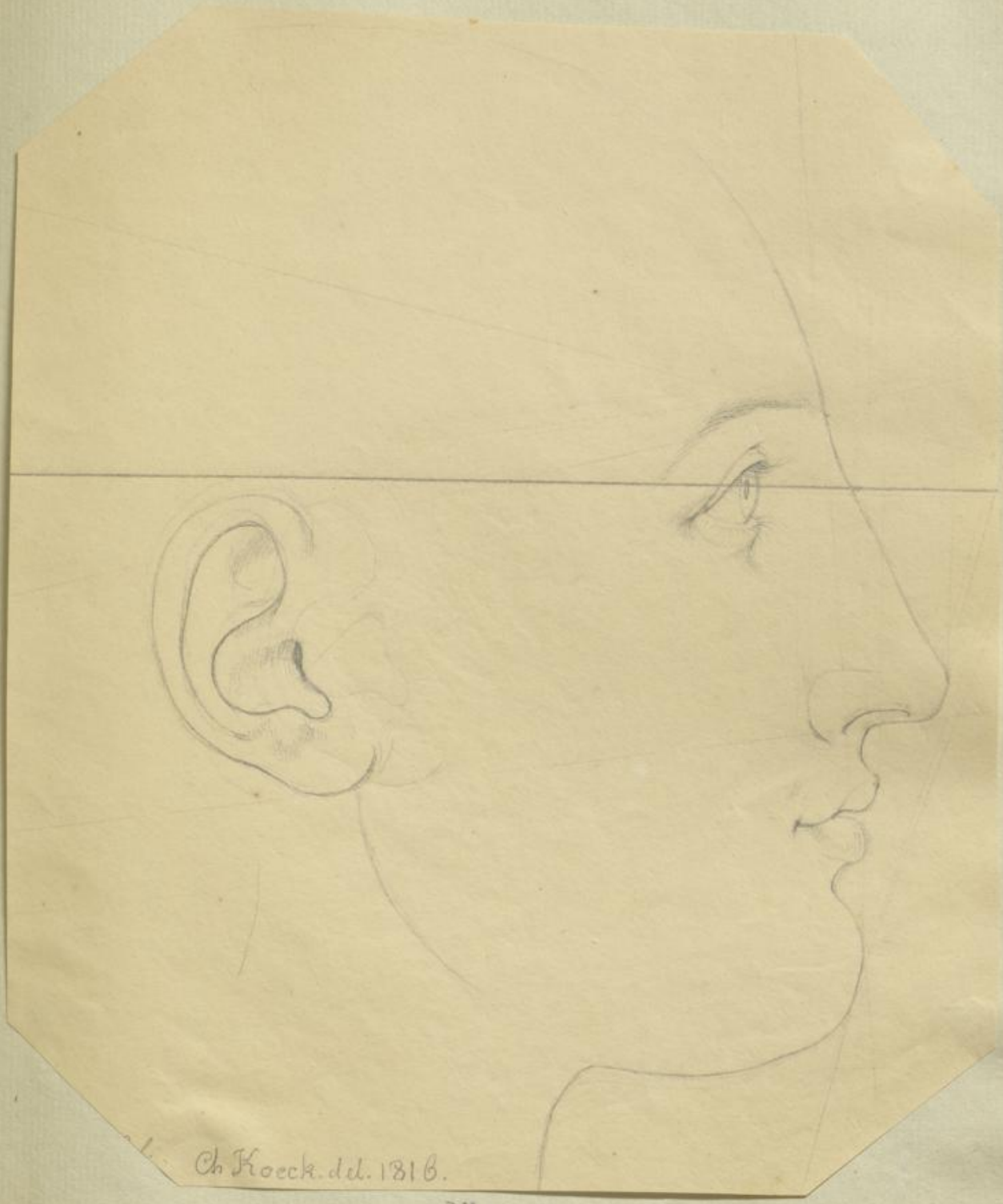

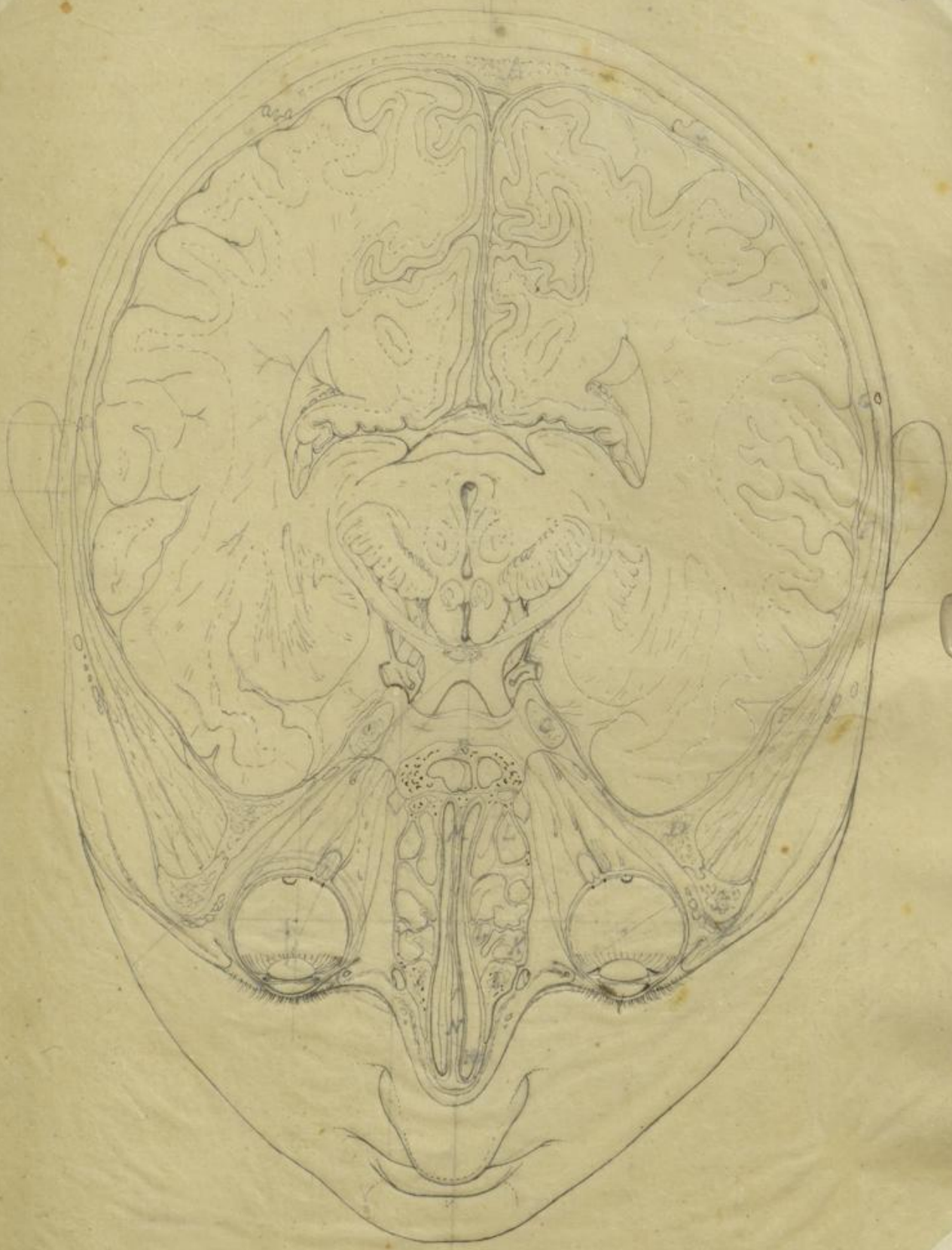

W. Sch. praepavit et pinxit

Nov. 1816.

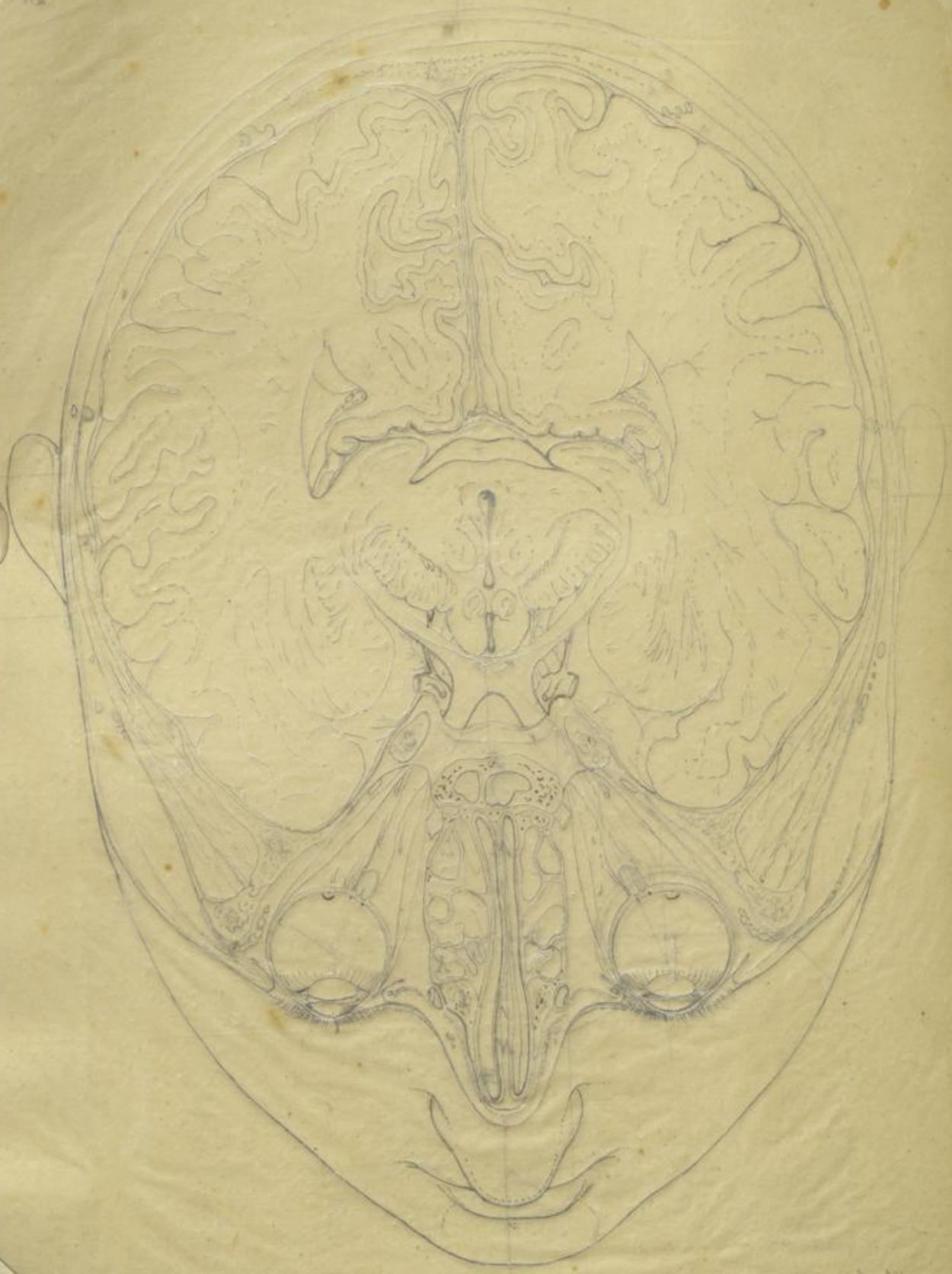

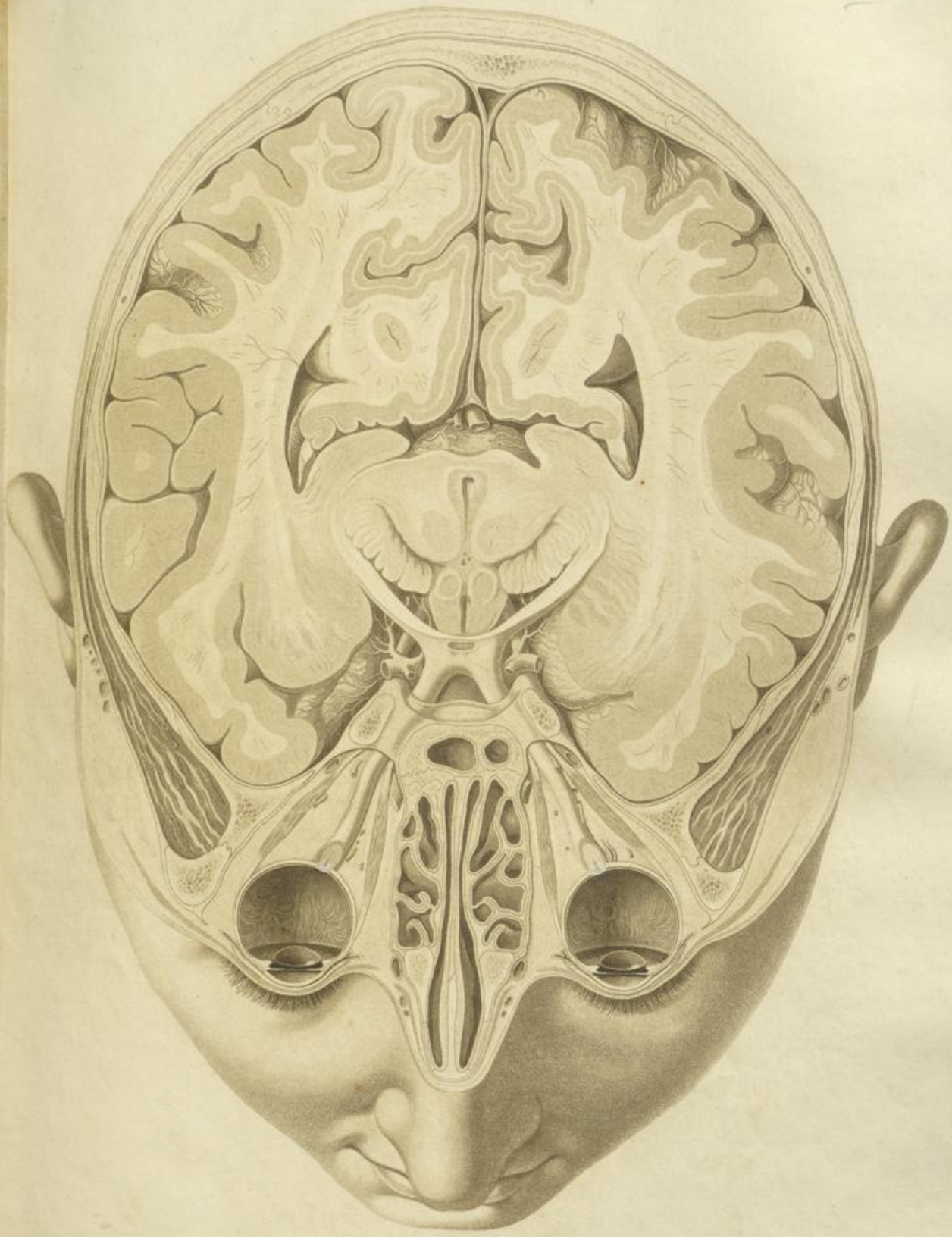

23

24

Embryo X circa hebdom.
20 Apr. 1841.

a

Foetus XII hebd.

II.

Foetus, X. hebd.

I.

Foetus XVIII hebd.

III.

a.b.c.d. Bulbus oc. sinist.

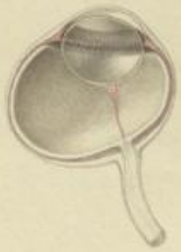

L.W. Sg. pinx. ad Nat.

1817.

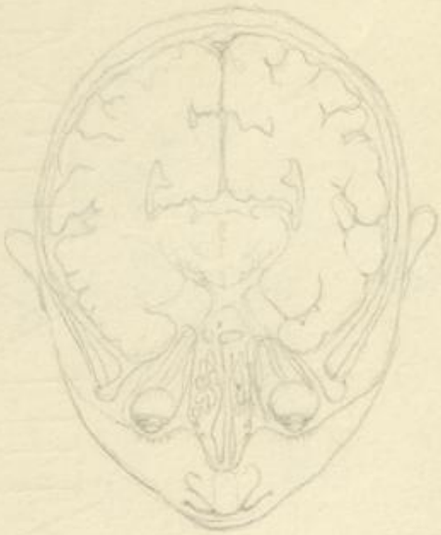

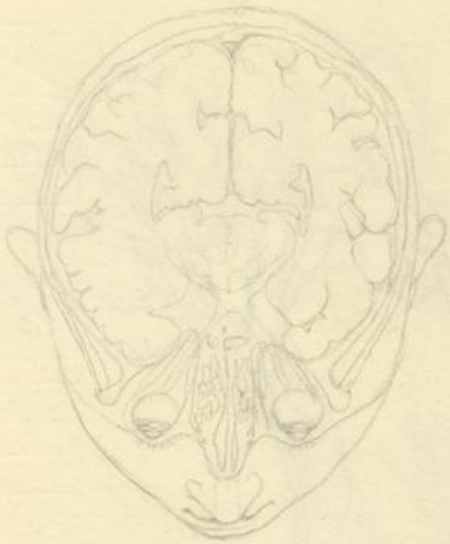

29

Fruct. Galli gallinacei

30

Membrana pupillaris ex oc. sin.

Embryonis IV mestris.

Jan. 1817.

32

32

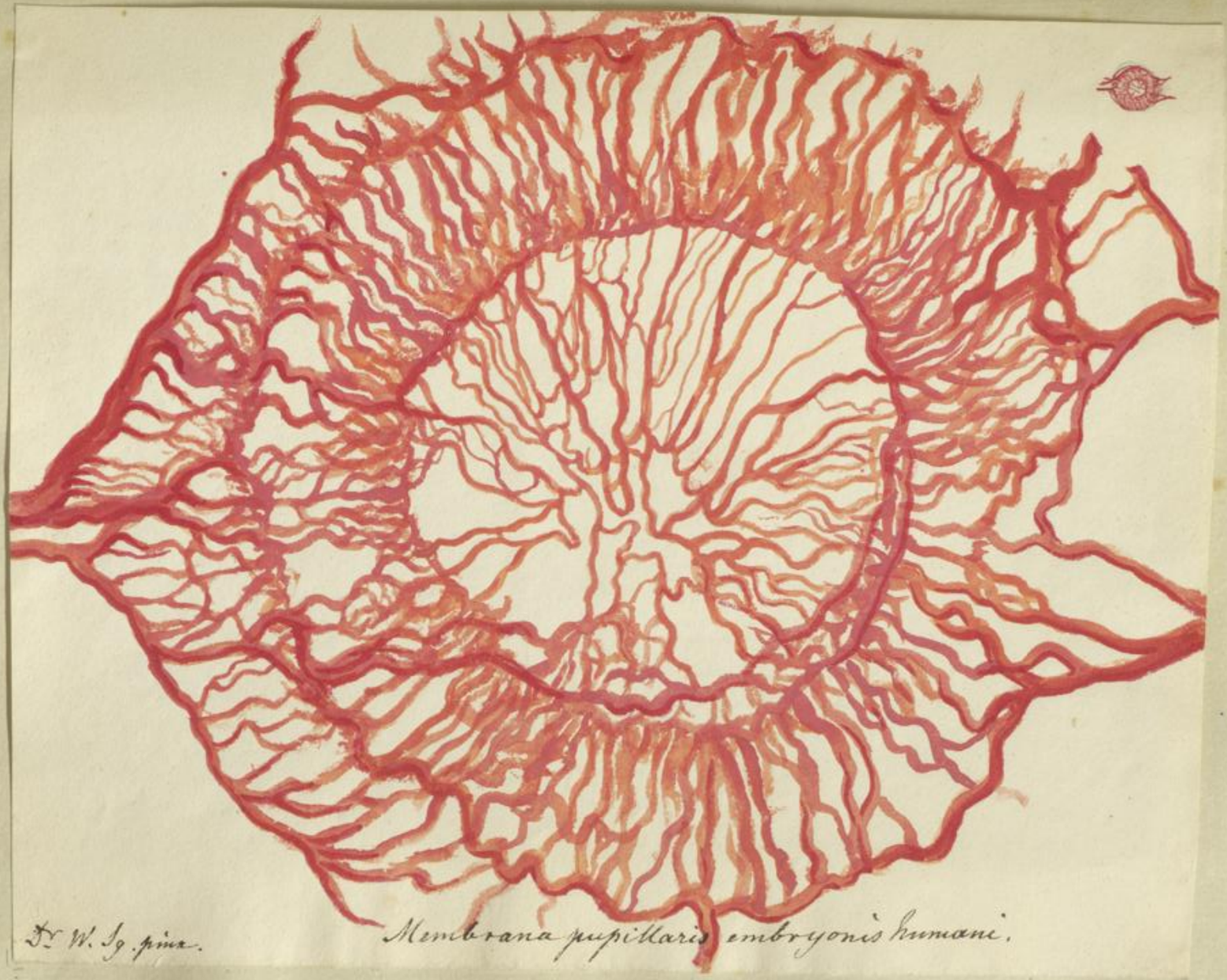

Dr W. Sg. pinx.

Membrana pupillaris embryonis humani.

Viri adulti.

W. Sg. pinx.

Infantis.

W. Sg. pinx.

Bovis.

W. Sg. pinx.

Galli.

M. Sg. pinx.

Lacertæ lacustris.

W. Sg. pinx.

Particula tunicae choroideae oculi.



viri adulti



infantis

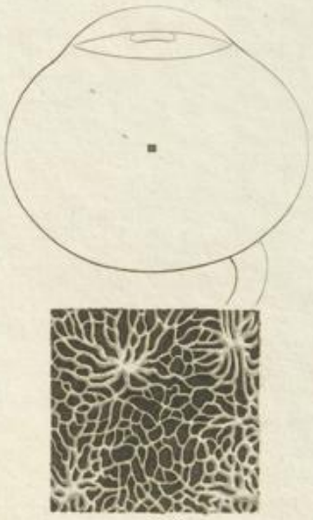

vituli

lacertae lacustris

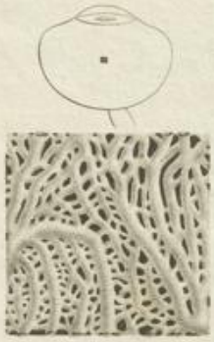

galli gallinacei.

Wilh. Soemmerring pinxit 1818.

Carol. Schleich sculpt.

Varicöser Auswuchs

durch ins Auge geflogne Pulverkörner entstanden, erst seit 8 Jahren bedeutend gewachsen, hart anzufühlen, fest auf dem Tarsus aufsitzend mit einem bläulichen Umnetz überzogen, und einigen Härchen bedeckt. Er enthielt außer coagulirtem Blut mehrere härtere traubenförmige Knötchen ohne besondern Sack. Die Wunde war in 5 Tagen nach der Exstirpation vernarbt.

Nach der Natur gezeichnet und operirt von W. Schg d 26 Jul. 1820.
H. Hahn, Augenpt. N. 99. circa 45 Jahr alt.

Scorbutisch-varicöser Auswuchs

der vor 7 Jahren entstanden, hart anzufühlen, auf dem Tarsus fest aufsitzend, aus traubenartigen Knoten zusammengesetzt, oft mit Krusten bedeckt die leicht abgehen und bluten, hie und da stehen Wimpern darauf. Der Mann ist 63 Jahr alt, cachektisch, cyanotisch, scorbutisch, hat Bettmüdigkeit von selbst verloren. Die Heilung gelang durch Exstirpation und Aetzung. Die Wohnung ist gleicher Lage eng und feucht.

(Th. Bolz in der Neugasse)

Herr Bode hat seit 7 Jahren diese Geschwulst die sich handbreit aufbläht aus einzelnen traubenbeerartigen Knoten besteht, mit einer Haut bedeckt ist bey deren Wegnahme Lymphe hervorsickert, und worauf einzelne Wimperhaare stehen. Sie geht etwas über den Rand des Tarsus, schimmt jedoch auf demselben zu sitzen, jedoch nicht zu durchsehen. Doch ist etwas empfindlich. Sie scheint sich aus einem Warzenartigen Mahl entwickelt zu haben u. ist im Zunehmen begriffen. Der Mann ist circa 45 Jahre alt Kuchenbäcker, rachitisch, hat drey Schneidzähne von selbst verloren also auch scorbutisch. hat eine Cyphosis.

Paris 1er Avril 58

792. *Des kystes séreux sous-conjonctivaux placés ailleurs que dans le pli palpébro-oculaire.* — On a déjà vu (789) que, par ma propre expérience, je n'en connais point d'exemple. L'observation suivante m'a été communiquée par le docteur Guillaume Sœmmering de Francfort-sur-le-Mein; je l'ai complétée d'après un fort beau dessin à l'aquarelle, exécuté d'après nature par ce confrère, aussi habile artiste que médecin distingué, dessin que j'ai fait reproduire par la gravure. Le kyste me paraît avoir été de la nature de ceux que j'ai décrits; il en diffère toutefois par l'épaississement notable de sa membrane externe. Il pourrait, à la rigueur, avoir contenu une vésicule hydatique et des échinocoques, mais non un cysticerque; l'aspect des pseudo-kystes produits par la présence de cysticerques sous la conjonctive est tout autre, comme on peut voir pl. LXXII, fig. 1, 2. Pichet Iconographie Ophthalmologique. XIX Livr. voyez sa lettre du 1 avril 1858.

OBSERVATION 243 (PL. LXXI, FIG. 2.)

Kyste séreux sous-conjonctival de l'œil gauche placé sur la sclérotique et le bord contigu de la cornée.

« Au commencement du mois d'août 1836, j'observai sur une jeune fille, Catherine D..., de Vilbel près Francfort, âgée de dix-sept ans, une vésicule hydatique semi-transparente, transversalement ovoïde, presque cylindrique, placée sous la conjonctive oculaire, immédiatement au-dessous du bord inférieur de la cornée gauche et recouvrant un peu ce bord par sa circonférence supérieure. Elle avait atteint en six mois un volume d'environ 15 millimètres de longueur, 7 de hauteur et 6 d'épaisseur. Sa nutrition semblait sous la dépendance de nombreux vaisseaux sanguins de la conjonctive oculaire qui s'épanouissaient autour d'elle, et dont quelques-uns la traversaient de haut en bas. A la première visite que me fit la malade, après avoir dessiné cette tumeur, j'en fis facilement l'ablation par une incision (*einen Schnitt*). Cette tumeur présentait au toucher, comme au moment de l'incision (*beim Oeffnen*), une dureté presque cartilagineuse; néanmoins par l'incision elle s'affaissa immédiatement. Je n'ai point revu la malade. Toutefois je crois actuellement qu'il existait sous la conjonctive un vers cystique (*ein Blasenwurm*), et non pas seulement une vésicule hydatique, comme j'avais cru alors. Qu'en dites-vous? Vos cas de cysticerque sous-conjonctival avaient-ils cet aspect? »

43

42

Paris 1er Avril 58

Lieber Herr College!

Ich habe aufrichtigen innigst herzlichen Dank für Ihre freundliche Mittheilung. Offner, Lorey und Map-pes zugesprochen. Ihre beiden neuen herzlichen Briefe; ich fürchte ~~[illegible]~~ das Aufsehen, das der Fall Offner allen so zugesetzt, dass Sie bald wieder einen Rückfall fürchten müssen. Das Schlimmste wird dieser Fall nicht, Offner ist langsam und vorsichtig genug, das Resultat wird wahrscheinlich nur das sein, dass man einen Augenblick zögern wird, einen Fremdkörper einzuführen.

42

Paris 1. Avril 58

Lieber Herr Collega!

Ihr Brief hat mich wieder ganz lieber Freunde an die frohen Stunden die ich mit Ihnen, Lorey und Mapes zugebracht. Die beiden meinen herzlichsten Grüsse; ich hoffe ~~auch~~ der Aufenthalt in der ewigen Stadt hat Ihnen allen so zugesagt, dass Sie bald wieder einen Abstecher hierher machen. Der Sommer zwischen Gai. lien ist, Ihnen unbiegsamst Definitiv das verlebte Vergnügen des nächstens wiederum mitgemachten Liebesmahl meiner Jüngerer.

42

adhérence à l'aide d
en attentif prouve que le
rne plus épaisse, presque
tival condensé, et qu'il a été
ssi qui formait les adhérences.
nt inflammatoire notable, et ne
s le lendemain de l'opération,

ation. Saignée du bras de 4 palettes
d'acétate de plomb cristallisé pour
; purga... réitérés.
oile. (Collyre de sulfate de zinc.) Le 8 oc
en partie sur la sclérotique, une végétation
ion, plus saillante à ses deux extrémités. La
a soin de n'appliquer que sur la portion de la
afin de ne point donner lieu à un symblépharon
ours plus tard, on touche une seconde fois avec

commodité. Je l'ai revu longtemps après.
opriété à ces *tumeurs*. J'ai regardé d'abord l
ératoire, mode que j'ai par conséquent exc
l a ses inconvénients, comme on vient de voir
jours fort laborieux ; la dissection, général
s souffrances du malade, bien que la douleur
étant trop, on peut facilement ouvrir le kyste
rd ainsi tout l'avantage de cette méthode. En o
se recollent pas aussi facilement qu'on le croirait

sie zu übersenden, um
Ihnen zu zeigen, wie hoch
ich jede Gelegenheit ergreife,
Ihnen öffentlich meinen Dank
bereit für die Mittheilung
Ihrer wunderschönen Zeichnun-
gen und Ihrer lehrreichen
Beobachtungen zu ~~bezeugen~~.
Die 19te Lieferung erscheint
in einigen Wochen. Wollte
Ihre medizinische Gesellschaft
dieselbe nicht binnen fünf
bis sechs Wochen erhalten,
oder sollte sie drei aufhäufen
ehe Lieferungen abzu-
senden, so haben Sie die
Güte, mich davon zu unterrich-
ten, damit ich die Sache in
Ordnung bringe.
Auf von Emden, Reist,

Siebel und die andern
Collegen meinen besten
Gruß.
Auf's Herzlichste grüßt Sie,
lieber Herr College

Ihr
ergebenster

Siebel Dr.

18

Wir haben eine Die ~~XXXXXX~~ Livraison
mit Planchen ~~XXXXXX~~. LXXII vorzüglich
Officeeren abgebildet ist nur eine
kleine Verlangsamung.

face postérieure. Cra
l'orbite, je le retranche
voir fortement attiré en
nterne séreuse et d'une
rmée par du tissu cellul
yant porté que sur le tis
e supérieure est abaissée
té du malade. Une ecch

ations glacées immédiater
5, collyre de plomb (5
tillée), en instillations et
ours, la paupière se relèv
la plaie, placée en partie s
mètres et d'un millimètre
la cautérise avec l'azotate
appartient à la conjonct
tinuation de l'emploi du
La paupière se relève de
lade a guéri sans qu'il lui

1. *Du mode opératoire*
tirpation comme le mei
ement employé jusqu'e
observation précédente.
ible, prolonge de beaucoup
s excessivement vive. En se hâtant
xtrêmement mince, et l'on perd ainsi tout l
mbeaux de la conjonctive ne se recollent pas aussi fac

Hydatidenartige Geschwulst

am Rande der Cornea fest aufsitzend seit 6 Monaten entstanden, von fast knorpeliger Härte von vielen starken Blutgefäßen ernährt und umgeben. Sie fiel beim ersten Einstich zusammen, entleerte klebrige Feuchtigkeit, doch keine Hydatidenblasen und heilte nach der vollständigen Eiterung sehr bald.

D. 8 Aug 1836. (Katharina Dietz aus Vilbel 17 Jahr alt.)

Paris 1 Avril 58

792. *Des kystes séreux sous-conjonctivaux placés ailleurs que dans le pli palpébro-oculaire.* — On a déjà vu (789) que, par ma propre expérience, je n'en connais point d'exemple. L'observation suivante m'a été communiquée par le docteur Guillaume Sœmmering de Francfort-sur-le-
relle, exécuté d'après natur
dessin que j'ai fait repro
de ceux que j'ai décrits;
brane externe. Il pourra
échinocoques, mais non
sence de cysticerques sou
fig. 1, 2.

Kyste séreux sous-conjonctif

« Au commencement du m
près Francfort, âgée de dix-se
presque cylindrique, placée s
la cornée gauche et recouvran
mois un volume d'environ 15
blait sous la dépendance de n
autour d'elle, et dont quelque
malade, après avoir dessiné ce
Cette tumeur présentait au tou
cartilagineuse; néanmoins par l'incision elle s'affaissa immédiatement. Je n'ai point revu la malade. Toutefois je crois actuellement qu'il existait sous la conjonctive un vers cystique (*ein Blasenwurm*) et non pas seulement une vésicule hydatique, comme j'avais cru alors. Qu'en dites-vous? Vos cas cysticerque sous-conjonctival avaient-ils cet aspect? »

Diese blasenartige Hydatidenartige Geschwulst am Rande der Cornea bildete sich fast etwa 6 Monaten zu dieser Grösse aus, sie war von vielen Gefässen der Conjunctiva sclerotica umhüllt, und zeigte bey m Befühlen mit bey Öffnung eine fast knorpelartige Härte, doch fiel sie durch einen Einschnitt zusammen

43

42

58a

le pli palpébro-
n connais point
Guillaume Sœm-

Hervorragung am Rande der Cornea
sie aus, sie war von vielen Ge
zeigten bey der Berührung mit der
Tiel sie durch einen Einschnitt

vu la malade.
Blasenwurm),
s? Vos cas de

Pterygium ciliatum (mihi)

Bei der Geburt war schon ein röthliches Fleckchen im Auge sichtbar, mit der Pubertät entwickelte es sich rasch zu diesem wie eine Leiste hervorragenden gelblichen von vielen Gefäßen ernährten Knorpelhaften, halb auf der Sclerotica halb auf der Cornea aufsitzenden tumor der 3 bis 4 Linien trug die nach dem Ausreißen stets bald wieder wuchsen. Im äußern Augenwinkel verflickt lag noch eine feste derbe Conjunctiva falte wie eine palpebra tertia. Die etwas schwierige Exstirpation gelang nach mehrmaliger Aetzung mit Zurücklassung einer leucomartigen Narbe. (Tel. Hohwiesner 19 Jahr alt.)

Pterygium ciliatum (mihi).

seit frühester Jugend bemerkt, sich allmählig zumal in der Pubertatszeit vergrößernd, mit immer wiederkehrenden Cilien bedeckt. Durch Himly zweymal vergebens exstirpirt bildete sich erst nach der dritten Exstirpation u. wiederholter Reizung eine leucomatöse hohe weiße Vernarbung.

(Fol. Begfaß 18 Jahr alt).

Pterygium ciliatum (mihi)

Augen der Margaretha Metz von Frt. Sie ist 19 Jahr alt und soll diese Auswüchse in beyden Augen seit ihrer Geburt haben, ohne daß eine Zunahme derselben bemerklich gewesen wäre. Unter dem unteren Augenlied nach dem äusseren Winkel ist in beyden Augen eine sehr feste fast knorpelartige Duplicatur der Conjunctiva, gleichsam eine palpebra tertia bemerklich; nur die Excrescenz des Rechten Auges ist mit Cilien besetzt und steht direkt mit jener palpebra tertia in Verbindung. Auch in beyden Ohren findet sich ein doppelter Tragus.

Nach der Natur gemalt von W. Sömmering. Den 28 Nov 1830.

49

Wilhelm Huth's Auge durch einen Wurf mit einem Schiefer hier erblindet. 9 Jahre nach der Verletzung. Eine Cornéatitis durch ... mißlang völlig das Auge vereiterte bei der ohnehin höchst scrofulösen Anlage wodurch in dem Kindesalter schon das rechte Auge verloren gegangen und noch stets Entzündungen unterworfen war.

d. 20 Dec. 1834.

Joseph Buckard aus Eppstein gegenwärtig 13 Jahre alt; fiel vor 3½ Jahren von einem hohen Gerüst ward trepanirt und in ½ Jahr hergestellt. Die Bruchnarbe am linken os bregmatis ist 3 Zoll lang und 2 Zoll breit. Nach einem Jahr verlor er durch Entzündung erst das linke, dann das rechte Auge und ist nun 2 Jahre blind. Durch den Rest der Pupille des rechten Auges erkennt er kaum die größten Gegenstände und Farben.
Den. 7 August 1826.

W. Schg. pinx.

Johannes Koehler aus Oberuzell
Durch einen Schlag vor zwey Jahren entstandnes
Leucoma mit Pupillensperre.
Den 6. Sept. 1826.

Erster Versuch eine künstliche Pupille mittelst
einer schneidenden Staarnadel durch die Cornea zu bilden.
Bezeichnet den 9 Octobr. also fast 8 Wochen nach der Operation.

fig. 1.

fig. 2. fig. 4. fig. 3.

Frau Walther 70 Jahr alt

1) vor 1½ Jahr von mir durch Extraction operirt bekam durch totalen Mangel aller Schonung des Auges Irisvorfall u. Pupillensperre wie fig. 1 zeigt.

2) Ich versuchte deshalb mit dem Staarnadelmesser fig. 4. durch Einstich und Schnitt eine Pupillenbildung; am anderen Tag fand ich sie ihrem Lasse selbst kochend, erlaubte mir daher diese Zeichnung da sie ganz ohne Empfindlichkeit gegen Licht war. Trotz aller Unfolgsamkeit gelang die Heilung und Herstellung des Gesichtes wie fig. 3 das Auge 14 Monat nach der Pupillenbildung zeigt.

Sept. 1834.

Cysticercus cellulosæ
im Auge des 18jährigen Helm Bauer
im April 1829.

54

(fig 4)

(fig 6)

Cysticercus cellulosæ

im Auge der 18 jährigen Helene Bauer aus Frankfurt während 7 Monaten lebend ohne bedeutende Erscheinungen als leichter entzündlicher Reizung.
Am 27 Juli 1849 von H. Dr. Schott lebend extrahirt.

Mai. 1849.

Copiert in J. Sichel Iconographie ophthalmologique in der 18 Lieraison. Pl. LXXII. fig 4 & 6.

1. Das Auge auf dem Leben keine
ersten Erkennen des Wurmes
gezeichnet.

2 u. 5. Dessen verschiedene Gestalten
bei fortwährend wiederholtem Kriechen
darstellen.

6 u. 7. Nach Bremsen gezeichnete
Abbildungen, die ich zum Vergleich
anfertigte.

Cysticercus cellulosa

Von den anderen Augenthiere gibt eine 4–5 Tage
[illegible] und [illegible] Bewegungen. Es [illegible]
Gestalt eine [illegible] der Hydatide. [illegible]
ist [illegible] gewiß [illegible] die Hydatide
[illegible] als im andern Auge.

Im Auge der 18jährigen Helene Brauer [illegible] sind:
D. 4. Aug. 1869.

Dr. Pf.

Auge des Herrn Mumm
am 36ten Tage nach der Verletzung des Auges
durch ein Zündhütchen.
Später bildete sich ein vollständiger Staar aus.

Dr. W. Sommering ad vis. pinx.

Den 1 März 1833.

Vor 7 Jahren durch eine Verletzung mittelst eines
Zündhütchens entstandner Staar des 19 jährigen
Herrn S. Schloss.

Dr W. Sömmering ad viv. pinx.

D. 4 Mai 1840.

Letter Versuch von Vogel

59

60

TAB. I.

Fig. 1.

Fig. 2.

Fig. 4. a.

Fig. 4. b.

Fig. 3. a.



c

d

Fig. 3. b.

Dr. W. Soemmerring pinx.

Litheg v. F. C. Vogel.

W. Soemmerring Beobachtungen über die organischen Veränderungen im Auge nach Staaroperationen. Fol. April 1828.

Fig. 5.

Fig. 6. a.

Fig. 6. b.

Fig. 7.

Fig. 8. a.

Fig. 8. b.

D.r W. Sommerring. pinx.

Litheg. v. F. C. Vogel.

Fig. 1.

Fig. 2.

Fig. 5.

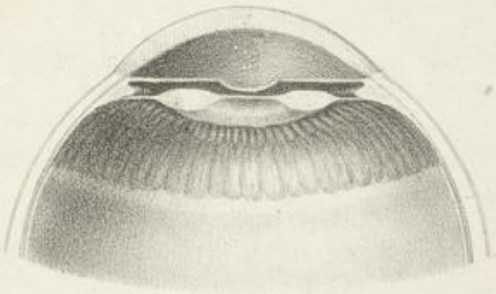

Fig. 6.

Fig. 3.

Fig. 4.

Dr. W. Soemmerring pinx.

Lithog. v. F.C. Vogel. Frankf.

Tab. I. fig. 1.

Operirt von Melchior den Dec. 1813. heilt d. 7 Jul 1833.
Linkes Auge von H. Hartman 9 Jahre nach der Reclination des Staares
W. Sg. pinx. D. 2 Febr. 1824.

Herrn Scheerer's Auge

Tab I fig. 2.

Rechtes Auge eines 83 jährigen Greises den 31 Aug 1822
13 Monate nach der Reclination des Staares,
womit er ziemlich gut in die Ferne sah. Operirt d. 27 Jul. 1821.

F. W. Sömmerring d. 2 Sept. 1822.

K. Umpfenbach's Augen.

Tab. I fig. 4. a.

Tab I. fig. 4. b.

Tab I. fig. 3. a.

c.

d.

Tab I. fig. 3. b.

3. a & b Rechtes (4. a & b) u. linkes Auge des 74 jährigen Mannes, an welchen vor 3 Jahren die Reclination des Staares gemacht worden war. Operation (des linken) d. 10 Jul 1821. – Section den 22. Aug. 1823. Mit dem rechten Auge (operirt d. 23 Jul 1822) las er durch die Staarbrille, mit dem linken sah er etwas minder scharf, doch erkannte man weder im Leben noch im frische geöffneten Auge den vorliegenden Crystallwulst.

Dr. W. Sommerring pinx. d. 23 Aug. 1823.

Augen der Catharina Backes.

Tab II fig. 5.

Tab II. fig. 6. b.

Tab II. fig. 6. a.

Linkes u rechtes Auge einer 73jährigen Frau drey Jahre nach der Reclination des Staares. durch Dr. Enden. Am linken fig. 5 ward die Reclination d. 18 Juni 1818 und wegen Wieder aufsteigen des Staares nochmals d. 12 Spt. 1818 gemacht wo auch das rechte fig. 6 reclinirt wurde. Am rechten entstand starke Entzündung, sie sah wenig damit, desto besser aber mit dem linken trotz der die Hälfte der Papille bedeckenden flottirenden Staarlinse. Sie starb an Marasmus d. 18 Aug. 1821. Die Augen waren in starker Sublimat Solution aufbewahrt.

Dr. W. Soemmerring. pinx.

Dr. Stiebel's Fall.

Tab. II fig. 7.

Tab. II fig. 8. b.

Tab. II fig. 8. a

Angeborne Staare im zweiten Jahr des Kindes durch Keratonyxis operirt.

Augen eines dreijährigen Kindes mit angebornem Staar. Dr. Stiebel operirte beyde Augen im ersten Jahr durch Keratonixis. Im linken Fig 7. blieb der Staar ziemlich unverändert; im rechten Fig. 8, a & b entstand Iritis u. Pupillensperre. Die Hornhaut beyder Augen war horizontaloval, klein übrigens ungetrübt u. gesund; der Glaskörper im rechten Fig 8 war ungewöhnlich flüssig mit vielen darin schwimmenden weißlichen Flocken vermischt. Die Pupille durch plastisches Exsudat welches Uvea und Faltenkranz bedeckte geschlossen, die Retina beyder Augen im fundus von der Choroidea gelöst; Falte und gelber Fleck nebst Centralloch deutlich doch im linken, wie es scheint abnorm gebildet. Der mittlere Fleck auf der linken Staarlinse Fig 7 deutet vielleicht eine Narbe durch den Nadelstich bei der versuchten Keratonixis an.

Dr. W. Sömmerring pinx. d. 13. Octbr 1823.

Christian Monsher 4 Jahr alt
aus St. Goar gebürtig.

Angeborner Staar
bei durch Belladonna erweiterter Pupille, im
4ten Jahre ~~später~~ operirte ich ihn glücklich und
bildete das Auge Tab III fig 7. ab. Früher sah
er nur helle Farben, später konnte er lesen
und schrieb auf die Schiefertafel die er sehr nahe
vor das Auge hielt.
W. Sg. den 19 Aug. 1827.

59jährigen
Augen der Frau Schauermann 24 Jahre
nach der Operation
des

Rechten — Linken
Auges.

W. Sg. 1843.

1) Im Rechten Auge war ein adhärirender Capsel Linsenstaar longitudinal und durch Extraction entfernt; das Gesicht ziemlich hergestellt; 4½ Jahr nach dem Erblinden im 35sten Jahr nach zweimal vergeblich versuchter Keratonyxis. Vid. Tab. III fig. 6.

2) Im linken Auge war das Gesicht durch die Reclination der Staars so weit hergestellt dass es durch die Brille zum Lesen diente; es war erst etwa 1 Jahr völlig erblindet.

Auf beyden Augen ging nach mehreren Jahren in Folge allgemeinen Leidens das Gesicht wieder verloren; die Frau starb (1848) an Cancer uteri. In beyden Augen war der Glas Körper flüssig; im rechten die Retina zusammengefallen; kein Staarsaft mehr vorhanden, nur das Lager desselben zu erkennen. Auch keine Spur von regenerirter Linse, Crystallwulst, weil die Kapsel im rechten Auge mit extrahirt war. Im linken eine Andeutung desselben im Umfang des Linsenbettes.

Augenpatient Frau Schauermann 24 Jahre nach Staarnarbe

Prag. 1858 Tab. III fig. 6.

Prof. Textor's Fall.

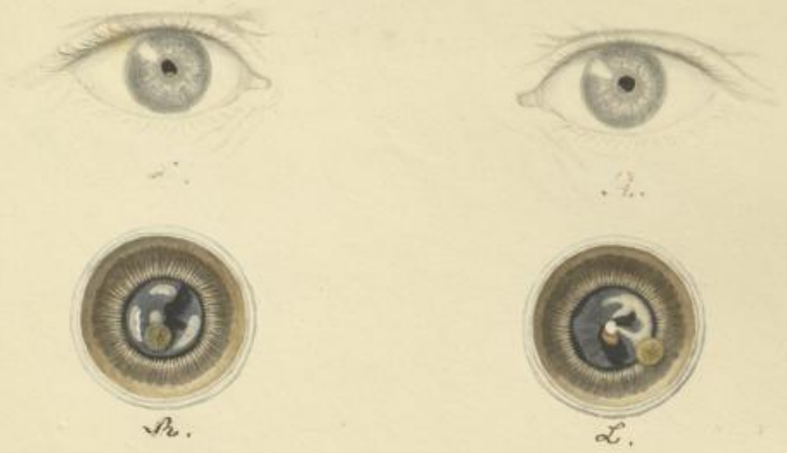

Foerster ~~einer~~ 83 Jahr alt von Prof. Textor an beyden Augen vor ~~einem~~ 13 Jahren durch Keratonyxis operirt, sah mit beyden wieder ziemlich gut. Diese Augen sind nach Dr Nichol's Umrissen gemalt die er nach dem frischen Praeparat zeichnete.

Vergleiche Dr Jaeger's Dissert. über die Wiedervergrösserung der Krystalllinse, Würzburg 1842 mit Taf. I. fig 1 & 2. die Stellen der Augen hervorgerufen so abgebildet sind wie es sich vor mir Schall Phänomen enth.

Dr W. Soemmering. 1829.

Augen der 80½ jährigen J. Glasmacher.



Auf beyden Augen reclinirte ich vor 11 Jahren harte Linsenstarre, die sich vollkommen resorbirt fanden. Das Gesicht des linken war nach etwas besser wie am rechten, sie las mit der Staarbrille ganz gut, auch waren sehr geringe entzündliche Symptome nach der Operation eingetreten.
Auf beydem Augen zeigt sich am äussern und innern Rande deutlich die Zerreissung der Kapsel durch die Staarnadel als Lucke im Ring des Crystallwulstes.

Sezirt u gemalt d. 10 Aug 1848.

Frau Beck 60

Augen der 60jährigen Frau Beck

Rechtes Auge

frisch in Weingeist

Skizirt und gemalt den 17. Apr. 1847.

Augen der 70 jährigen J. Kolb.

Augen der Jungfer Kolb.

1) Im rechten Auge bestand viele Jahre unverändert ein Balkenstaar, eine horizontale Trübung des mittleren Linsendurchmessers, der eine unvollkommene Sehen erlaubte. Es zeigte die Section ein Staphyloma sclerotica posterius centrale u. theilweise Synechyse.

2) Am linken war vor vielen Jahren die Reclination gemacht, das Gesicht aber nicht hergestellt worden; das Auge blieb lange entzündet und ward später atrophisch, obgleich die Cornea klar blieb und man bei der fast schwarzen Pupille mehr Sehfähigkeit vermuthet hatte, so fand sich bei der Section der Bulbus um $\frac{1}{4}$ kleiner, unregel. hinten zusammengezogen, zwischen ~~Retina~~ Gefässhaut und Sclerotica ein grosser Raum mit Wasser gefüllt. die sehr verdickte Retina bildete eine hohle Kugel der vordere und hintere Fläche durch einen linsendicken querbalken weisser Markmasse vereinigt war.

Beide Augen wurden erst untersucht und abgebildet nachdem sie Jahrelang im Weingeist gelegen hatten. Im Leben war z.B. die Retina des Rechten Auges sicher noch ziemlich regelmässig ausgespannt da dieses Auge etwas sah.

Angewachsener Staar bei erweiterter Pupille.

Carl Friedrich aus Bergen 29 Jahre alt. Vor 2 Jahren entstand diese Cataracta adhaerens durch chronische Iritis. Das andere Auge ist längst durch ein enormes Staphyloma zerstört. Den 18 Jul. 1826 zerschnitt ich den Staar mit Adams halbrunder Nadel mit der rechten Hand von oben eingehend, scheinbar ohne Erfolg, allein nach 6 Wochen war der Staar vollkommen resorbirt, er liest gut Schrift.

76

Heutiger Zitterstaar eines 14jährigen Mädchens mit Amaurose.

Er entstand vor 6 Monaten ganz unbemerkt in Folge der Grippe, indem das Mädchen bey einem zufälligen Versuche fand dass sie auf diesem Auge nichts sehe. Oft liegt dieser ganz membranöse Staar so tief im fundus oculi, aber nach der Nasenseite versteckt dass man ihn selbst gerade von vorne nicht sieht; er folgt der Schwere bey jeder Neigung des Kopfes u. scheint nur nach innen und unten angeheftet da vom canthus internus aus auch zwey sehr deutliche Blutgefässe quer über ihn hin laufen. Die Linse scheint ganz resorbirt auch findet wohl Synechysis statt und vielleicht vollkommne Amaurose. Eine mir wahrscheinliche Verletzung durch Stoss oder Schlag soll nicht statt gefunden haben; vielleicht riss die Kapsel durch den Husten bey der Grippe da das Gesicht vorher vollkommen gewesen seyn soll.

Den 8 December 1837.

E. Beau nat. pinx. 1833.

Friedrich Wagner

aus Unterliederbach, 33 Jahre alt bekam vor 6 Wochen einen heftigen Stoß aufs Auge in der oberen Gegend des Nasenwinkels mit einem stumpfen Holze. Gleich nach dem Stoß erschien der ganze sogenannte Augenstern total schwarz und das Gesicht war bis auf eine trübe Lichtempfindung und undeutliches Unterscheiden großer Gegenstände aufgehoben, wie es noch ist. Eine mäßige Entzündung dauerte nur 8 Tage lang, der Schmerz war nur im ersten Augenblick bedeutend allein die ganze im andern Auge hellblaue Iris war und blieb wie verschwunden. Vermuthlich ist sie unter dem Rand der Sclerotica nach hinten umgeklapt. Die Linse scheint ganz klar, wie auch die Cornea bis auf den arcus senilis ähnlichen Fleck oben. Vide Himly Bibl. B. St. p.

W. Sg. ad nat. pinx.

Den 29. August 1824.

20

21

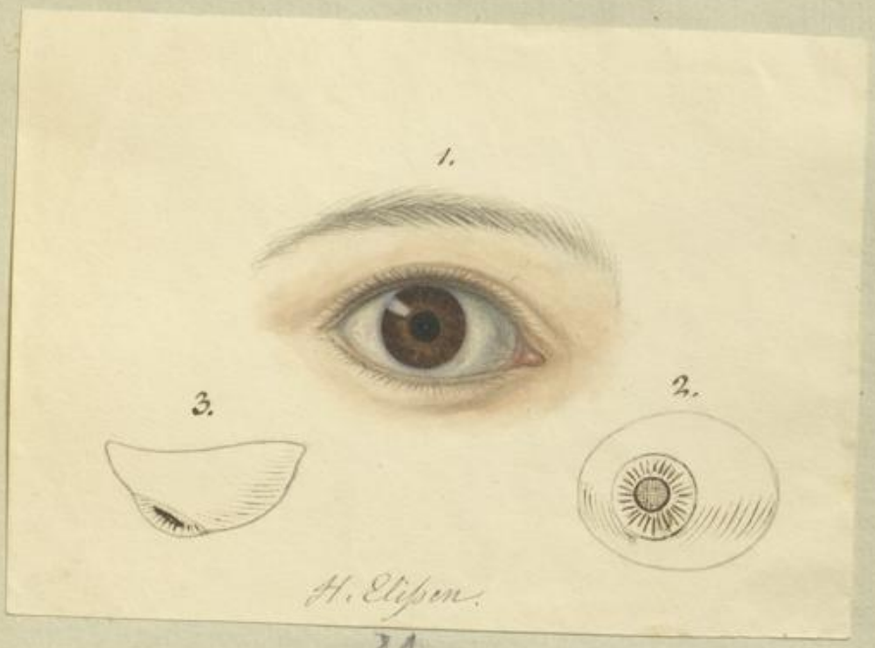

81

Herr W. Bayer 40 Jahr alt verlor durch einen Schlag das linke Auge, es vereiterte und liess eine bedeutende wulstige Auflackerung der Conjunctiva zurück.

Obiges von Herrn Boisponneau aus Paris verfertigtes Auge konnte schon 1/4 Jahr nach der Verletzung sehr gut getragen werden, ja es beförderte die Heilung der in hohem Grade aufgelackerten Conjunctiva.

1847.

Mlle Barbara Gieß aus Fulda

verlor vor 1½ Jahren durch Druck, (Kalk und Sand) dieses Auge; das gesunde ist dunkelbraun, hat etwa 2-4 Jahre alt, der untere Theil der Cornea bey und Schleimhäutige Hervorragung, und starke Zerrung der Pupillen welche eine starke Lücke vorgeben.

Horizont

Mr. Boisonneau verfertigte ihr den 5 Juni 1846 ein sogenanntes künstl. Auge, welches vom Operation oder Schmerz Füllmist einfachen liegt und dem Fehler möglichst abhalf.



84



Zeichnung Figur von meinem ersten Anfall
Nachts den 20 Juli 1845. Vermuthlich durch Erkältung bei Vorwärtsein und – 17° Kälte herein durch Zimmerventilationsröhre erfolgt.



Figuren die Baron Stackm
ind seinem Auge bemerkt

Vom Autor selbst gezeichnet.
1828.

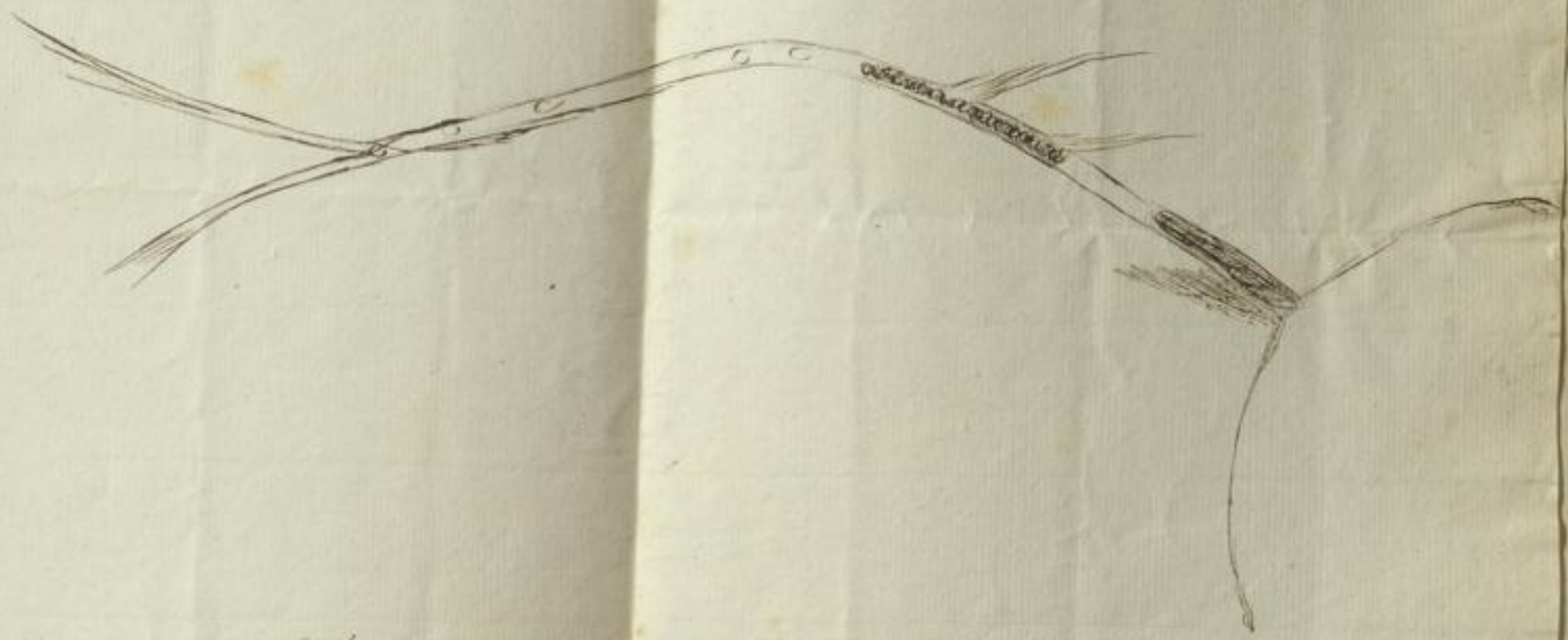

Vom Institutor selbst gezeichnet.
1828.

Figuren die Baron v. Stockmar
in seinem Auge bemerkt.

(Grünspätzibrief aus Fürstenpavetoir
des Graf Kappard von Belgien 1863
Die Figuren erkläre ich für Gespinst
der Retina und nicht Albaber mehr für Fehler)

i Baum. Stockmar
e angemerkt.

(Finger [illegible] aus Eisenbahntunnel
des Henry Wiegand von Belgien 1863)
Die Figuren erklären sich von selbst
[illegible] und nicht [illegible]

Johann Adam Hebner aus Oberursel 8 Monat alt, 4 Wochen nach der Geburt

d. 12 Juni 1852.

Auge des H. Michelson Junz am 12. November 1831.

d. 3 Juli 1853.

Verletzung durch ein Lanzier von 7½ Wochen.

Herr Ludwig Goosmann.

90

Durchbohrung durch einen Federmesser Schwarzlaufes Auges durch Knaben in Bockenheim. 1862.

91

Dec 1862

Den 16. auf den Lingan d. Schiffchen der Angu um 1/4 10 Uhr sehr wogendem Wasser wie die wie hierneben Eichenbäume fast Schwarz an den Indischen Meere.

Die Wiederkäuer Kuhen der Gladen bingen d. vielen Fischen wol durch Schallen Lerm aus den Augen.

Moorgrund Fuß fast wohl unden.

Den 17 Dec Nachm. Mengt wie der du

Den 31 Dec 1862. Das ganze Gesichtsfeld voll gleichförmig hellerer oder dunkler schwarzer Körner wie Streusand, die sich schnell in diffuse Zeichnungen ziehen und wieder auflösen – dabei grosse weisse bräunliche breite Streifen vor der Mitte des Gesichtsfeldes hin u her, wenn ich sie zu fixiren suche oder die Augen umherwenden sie schnell. Dunkler fast schwarz, das linke und horizontale Feld, sind in Ort u Form immer ähnlich das rechte nicht immer gleich sondern horizontal und veränderlich. Dabei bestehen die vor 8 Tagen und stärker die Pfeifen etwas weniger. —

d. 17 Dec 1862. Nach Tische, worauf es fast dämmerte, eine Strecke zu Pferde wie auch Spazergang Sandstrand überstrahlt.

Dec 1862
d 16 Nachmittags.

Am 12 September machte Hofrath
Dr. Jaeger hier in Wiesbaden an meinem
Auge seit 1859 durch Lineardurchschnitt gewählten
und seitdem stets 8 Jahren ganz erblindeten
Auge die Correctionsnadel mit Erfolg.
In 3 Tagen fand völlige Heilung, bis auf einen
fast coagulirten Erguß des humor aqueus,
fester Augenmuskel. Der Muskel durch seitlichen Stoß
mit dem Instrumente gel. der vorderen Hand im
Augen-Spiegel stärker als bei der Operation,
Pulse u. Puls nicht erhöht. Dasselbe
schon 12 Tagen abgezogen. Die Pupille mit
Atropin erweitert hatte diese Gestalt:



Ich sah links zur Seite des
Augenspiegels mit starken
Lichtstrahlen und Hand ziemlich
deutlich u. Jetzt wieder nicht
Sehlaren mit Ringen Lichtschein als auf dem
rechten mit beginnender unglaublicher
Linsentrübung ausgestatten rechten Auge
doppelte dunkle Handfärbung sichtbar, und
(Augenspiegel und der Vorderfläche des Glaskörpers)
bis unglaublich Sehlaren bemerkbare Lage vorhanden
sind. Morgens den 16 Nov 1863 gesehen wieder nach
Wiesbaden.

1815 in Göttingen. Entzündung der Augen, Erhöhung der Decumatischen Haut mit 7 Tagigem Typus. Seit 1815 in München.

1854 in Mürzbach. Ophthalmia blennorrhoica.

1857 August in Paris. Anfang und der Beginn des linken Augs. Pupill. Nach Hause ich stereoskopische Bilder mit beiden Augen ziemlich gut. Mit dem Augenspiegel und mit Mühe u. nicht deutliche Bilder.

1862 den 26 Juni Morgens früh, schon alle Zeichen der Erblindung auf das rechte Auge — Das Linke ist bis auf einen kleinen gelblichen trüben Lichtempfindung.

1862 d. 13 Dec. Klär, lich a Wiederkehrungen. Exophthal.

Mein rechtes Auge von Th. Reissenstein gemalt 9 Stunden nach Atropin Eintröpfelung.

Rechtes nicht operirtes Auge.

Bei obiger Darstellung der Kugelle meines rechten Auges 2 nach Atropin sehe ich die Gegenstände doppelt. Durch abwechselndes Zudecken eines Auges sah der Gegenstand b sehr deutlich einen kleinen Gegenstand und + rechts oben, und etwas weiter links unten, durch einen dunkleren Gürtel getrennt, wie c + angedeutet zeigt. Durch Verschiebung der Blendung kann ich mich des + bald oben, bald unten ansichtig machen.

Also habe ich gleichsam 2 Kugellen deren jede ein besonderes Bild giebt, wie mir obige (a) Figur zeigt. Der mittlere trübe Gürtel rührt am ganzen Gesichtsfeld die allgemeine Trübung bei voller Schärfe der Umrisse vom inneren zerfaserten und durch eine sehr kleine Kugelle auf Netzhaut gesehen.

Reissenstein 22 Mai 1864. Dr. Sch.

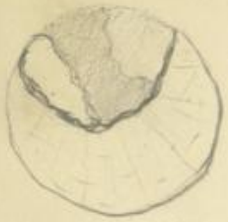

D. 2. VI. 64.

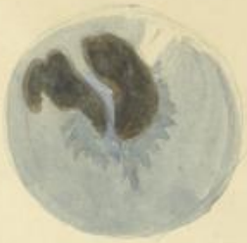

Operation 28. 7. Mai. Pagenstecher del

Staarlinse meines linken Auges

v. vorne — v. hinten — v. der Seite

von l. Ey.

Mit Atropin vor 8 Stunden
D. 21. Mai 1864.

Mein rechtes Auge ohne Atropin.

von Pfeiffenstein

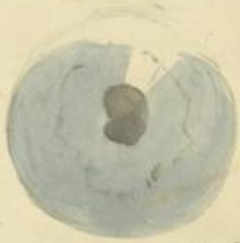

Ohne Atropin im hellen Licht.

Meine beiden Augen zeigten schon seit 1856 anfangende Verdunkelung. Mit 4 Jahren sah ich auf dem linken sehr wenig mehr. Am 12. Sept 1863 machte Herr Dr Pagenstecher an demselben die Corneotomie und am 17 November 1863 die Extraction mit Lanze.

26 März 1864 bei Sonnenlicht untersucht. Pfeiffenstein

Gemalt 18 Wochen nach der Extraction. Dr. A. Pommerening.

Den 11 Juni 1864 Dr Watzer del.
mit Atropinmydriasis.

Das linke Auge verhält gegenüber wie ich es im Bildchen sehe.

Den 1 Dec 1864. Seit einiger Zeit bemerkte ich an meinem sehr ausgebildeten linken Auge das Gesichtsfeld von oben und unten wie durch ein dunkles Schirmchen a b c verdeckt. Es ist offenbar der glastische Membranrest Rest, der die Linsenkapsel durchsetzt innen und oben nach unten und unten, den Fragmentatoren bei der letzten Operation mit dem Staarnadel Messer nicht durchschneiden konnte ohne die Iris abzureißen.

Es ist deutlich daß der mit dem und seinem nach außen so oben einen abstehenden Schmerz verursacht und das eine alle Sonnenstrahlen Linien. Es muß Linienblatt es ebenso über dem Focus der Netzhaut aufeinander gebogen erscheinen lässt und im Grunde so kleinen Sehen stört und unmittelbar das Lesen erschwert

Man operirt das Auge d. 7 Jan 1869

97

24. d. 24. Sept 1869.
12 Tage nach der Operation

98

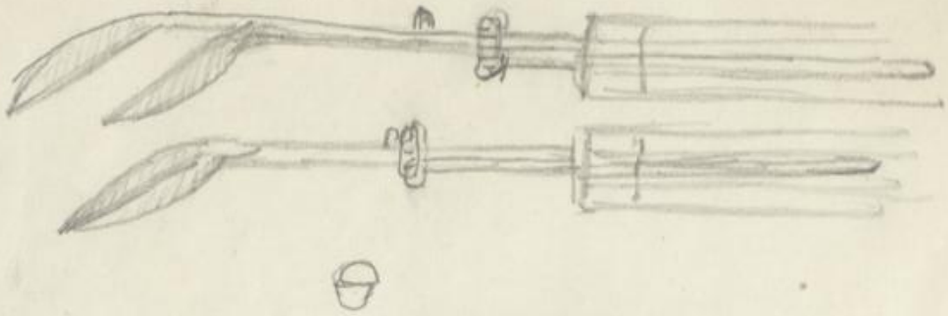

Staarnadel-Scheere

zur Durchschneidung von Augenhäuten, Entfernung der Iris durch Ausziehen und um die Sclerotica einzuführen.

In Wiesbaden bei nach Gebrauch Hypnotisirt & dritte Operation an meinem linken Auge von mir ausgeführt.

Juni 1861.

87

92

95

96